

Protective effects of hydro-alcoholic extract of *Allium cepa* on biochemical and morphometric parameters of mice kidneys exposed to formaldehyde

Mohammadi Sh., PhD¹, Lotfian N., BS², Keshavarz P., BS², Tavakkoli M., BS², Mohammadi M., PhD³, Tavakkoli K., MD⁴, Delshad A., MSc⁵, Karimi M., MD⁶, Mohammadzadeh F., MSc⁷

1. Neurogenic Inflammation Research Center, Mashhad University of Medical Sciences, Mashhad, Iran; Assistant Professor, Department of Anatomy and Cell Biology, School of Medicine, Mashhad University of Medical Sciences, Mashhad, Iran

2. Student of midwifery, Student Research Committee, Faculty of Medicine, Gonabad University of Medical Sciences, Gonabad, Iran, Tel:051-57225027, Email:Dr.paper57@gmail.com

3. Assistant Professor, Department of Public Health, School of Medicine, Shahid Beheshti University of Medical Sciences, Tehran, Iran

4. Assistant Professor, Department of Urology, School of Medicine, Mashhad University of Medical Sciences, Mashhad, Iran

5. Instructor, Department of Health, Faculty of Health, Gonabad University of Medical Sciences, Gonabad, Iran

6. Assistant Professor, Department of Clinical Sciences, Faculty of Medicine, Gonabad University of Medical Sciences, Gonabad, Iran

7. Instructor, Department of Basic Sciences, Faculty of Medicine, Gonabad University of Medical Sciences, Gonabad, Iran.

ABSTRACT

Background and Aim: Formaldehyde is an air contaminant which has wide applications in industry and medicine and its destructive effects have been reported on the body systems.

The aim of this study was to investigate the influence of different doses of onion extract on biochemical parameters and histopathology of mice kidneys exposed to formaldehyde.

Material and Methods: 48 adult male mice were randomly divided into six groups. The control group did not receive any injection. The second group received formaldehyde 10 mg/kg for 14 days and the 3rd, 4th, 5th and 6th groups received 5, 10, 20 and 40 mg/kg/day of onion extract respectively in addition to intraperitoneal doses of formaldehyde. After 14 days, tissue preparation was done and using stereological technique, the sizes of the kidneys and glomeruli were measured. Also, serum urea and creatinine levels were measured. Data were analyzed by SPSS software.

Results: We found significant decrease in the number of renal glomeruli in all of the groups that received onion and also decrease in the volume of glomeruli in the group which had received 10 mg onion/day, compared to those in the control group ($P = 0.000$). There were significant increase in the level of urea in the groups which had received doses of 10 and 20 mg of onion and in the creatinine levels of the groups which had received daily doses of 5, 20 and 40 mg of onion compared to those in the control group ($P = 0.000$). Formaldehyde caused renal damage and an increase in the levels of urea and creatinine as well as a decrease in the number and volume of the glomeruli of the kidneys.

Conclusion: Administration of daily doses of 40 mg hydro-alcoholic extract of onion for two weeks caused protective effect on kidney tissue exposed to the formaldehyde.

Key words: Formaldehyde, kidney, Mouse, Onion, Extract, Hydrochloric, Biochemical, Morphometry.

Received: Jun 13, 2015 **Accepted:** Aug 22, 2016

بررسی اثر حفاظتی عصاره هیدروالکلی پیاز بر پارامترهای بیوشیمیایی و مرفومتري کلیه موشهای در معرض فرمالدئید

شبنم محمدی^۱، نفیسه لطفیان^۲، پریسا کشاورز^۳، مهسا توکلی^۴، مریم محمدی^۳، کامیار توکلی طبسی^۵، علی دلشاد^۶، مهدی کریمی^۶، فاطمه محمدزاده^۷

۱. مرکز تحقیقات التهاب نروژنیک، دانشگاه علوم پزشکی مشهد، استاد یار، گروه علوم تشریح و بیولوژی سلولی، دانشگاه علوم پزشکی مشهد، مشهد، ایران
۲. دانشجوی کارشناسی مامائی، کمیته تحقیقات دانشجویی، دانشگاه علوم پزشکی گناباد، گناباد، ایران، (مولف مسئول)، تلفن ثابت: ۰۵۱-۵۷۲۲۵۰۲۷،

Dr.paper57@gmail.com

۳. استادیار، گروه بهداشت عمومی، دانشکده بهداشت، دانشگاه علوم پزشکی شهید بهشتی، تهران، ایران

۴. استادیار، گروه اورولوژی، دانشکده پزشکی، دانشگاه علوم پزشکی مشهد، مشهد، ایران

۵. مربی، گروه پرستاری، دانشکده پرستاری، دانشگاه علوم پزشکی گناباد، گناباد، ایران

۶. استادیار، گروه علوم بالینی، دانشکده پزشکی، دانشگاه علوم پزشکی گناباد، گناباد، ایران

۷. مربی، گروه علوم پایه، دانشکده پزشکی، دانشگاه علوم پزشکی گناباد، گناباد، ایران

چکیده

زمینه و هدف: فرمالدئید از جمله آلاینده های هواست که کاربرد بسیار گسترده ای در صنعت و پزشکی دارد و اثرات مخرب آن بر سیستم های بدن گزارش شده است. هدف از مطالعه حاضر تعیین تاثیر دوزهای مختلف عصاره پیاز بر پارامترهای بیوشیمیایی و هیستوپاتولوژی کلیه موش های در معرض فرمالدئید بوده است.

روش بررسی: ۴۸ سر موش نر بالغ به طور تصادفی به ۶ گروه تقسیم شدند. گروه کنترل هیچ تزریقی دریافت نکرد. گروه دوم ۱۰ mg/kg فرمالدئید به مدت ۱۴ روز و گروه های سوم تا ششم علاوه بر فرمالدئید به ترتیب دوزهای ۴۰-۲۰-۱۰-۵ mg/kg عصاره پیاز به صورت داخل صفاقی دریافت کردند. پس از ۱۴ روز، از کلیه موش ها لام بافتی تهیه و با تکنیک استریولوژیک، حجم کلیه و گلو مروزل ها به دست آمد. به علاوه میزان اوره و کراتینین سرم اندازه گیری شد. داده ها با نرم افزار SPSS.20 آنالیز گردید.

یافته ها: تعداد گلو مروزل های کلیوی در تمامی گروه هایی که پیاز دریافت کرده بودند و حجم گلو مروزل تنها در گروه mg/kg ۱۰ نسبت به گروه کنترل کاهش معنی داری داشت ($p=0/000$). سطح اوره در گروه های دریافت کننده دوز ۱۰ و ۲۰ mg/kg پیاز و سطح کراتینین در گروه های دریافت کننده دوز ۵، ۲۰ و ۴۰ mg/kg پیاز نسبت به گروه کنترل افزایش معنی داری داشت ($p=0/000$). فرمالدئید باعث آسیب کلیوی و افزایش در سطح اوره و کراتینین شد و حجم و تعداد گلو مروزل کلیه را کاهش داد. **نتیجه گیری:** تجویز دوز ۴۰ mg/kg عصاره هیدروالکلی پیاز در دو هفته اثر محافظتی بر بافت کلیه در معرض فرمالدئید داشت.

کلید واژه ها: فرمالدئید-کلیه-موش-پیاز-عصاره-هیدروالکلی-بیوشیمیایی-مرفومتري

وصول مقاله: ۹۴/۳/۲۴ اصلاحیه نهایی: ۹۵/۵/۲۰ پذیرش: ۹۵/۶/۱

مقدمه

فرمالدئید گازی قابل اشتعال، محلول در آب و با بوی تند است که به صورت گسترده ای در صنعت و پزشکی استفاده می شود. فرم جامد آن پارافرمالدئید و شکل مایع آن، فرمالین نام دارد که به صورت محلول آبی ۳۷ درصد به بازار عرضه می شود. این ماده از جمله ترکیبات شیمیایی است که کاربرد وسیعی در صنایع رنگ، نساجی، پلیمری، ساخت نخ مصنوعی و نیز صنعت چوب و مبلمان دارد (۱). به علاوه چون این ماده به عنوان فیکساتیو برای فیکس کردن جسد در سالن های تشریح استفاده می شود اساتید و دانشجویان رشته های پزشکی و وابسته به آن در معرض استنشاق یا تماس با این ماده قرار دارند. به علاوه، از این ماده در آزمایشگاه های هیستوپاتولوژی برای تهیه لام های بافتی استفاده می گردد. لذا کارکنان محیط های شغلی یاد شده بیشتر با این ماده مضر و سمی در ارتباط هستند (۱). سازمان سلامت و ایمنی شغلی حد مجاز تماس شغلی را برای تماس طولانی مدت ۸ ساعته با فرمالدئید، ۰/۷۵ ppm و برای مواجهه کوتاه مدت ۱۵ دقیقه ۲ ppm تعیین نموده است (۳ و ۲). ما در زندگی روزمره نیز با فرمالدئید سر و کار داریم و در محصولات آرایشی و بهداشتی، شوینده ها، محلول های ضد عفونی کننده و خمیر دندان ها وجود دارد (۱). امروزه تحقیقات زیادی در ارتباط با آثار این ترکیب بر ارگان های مختلف حیاتی از جمله سیستم قلبی عروقی، عصبی، گوارشی، تنفسی و کلیوی صورت گرفته است (۴-۷). آمار بالایی از سرطان کلیه در کارگرانی که در محیط های شغلی خود در معرض فرمالدئید هستند، گزارش شده است (۸). همین طور تجویز فرمالدئید به موش صحرائی باعث دژنراسیون گلو مریول ها، دیلاتاسیون و نکروز لوله های کلیوی شده است. به علاوه سطح اوره و کراتین و نیز سطح مالون دی آلدئید پس از مواجهه با فرمالدئید افزایش پیدا کرده است. افزایش سطح مالون دی آلدئید موجب برهم خوردن بالانس اکسیدان و آنتی اکسیدان در بدن و ایجاد

استرس اکسیداتیو می شود. گزارش شده است که با تجویز آنتی اکسیدان ها می توان این اثرات را خنثی کرد (۹ و ۱۰). از جمله این آنتی اکسیدان ها، کوئرستین می باشد که به مقدار فراوانی در پیاز وجود دارد. پیاز از تیره ی سوسنیان (Liliaceae) و با نام علمی *Allium cepa* است که دارای ترکیبات مختلف از جمله لکتین، پروستاگلندین، پکتین، آدنوزین، کوئرستین، ویتامینهای E, B6, B2, B1, C, بیوتین، اسیدهای چرب و اسیدهای آمینه ضروری می باشد (۱۱-۱۲). برای این گیاه اثرات درمانی متعددی از جمله رفع مسمومیت و عفونتهای پاتولوژیک، ضد عفونی کننده، پائین آورنده فشار و چربی خون و پیشگیری از آترواسکلروزیس ذکر شده است. ماده موثره پیاز کوئرستین می باشد که نقش حفاظتی آن در درمان نفروپاتی در کلیه موشهای صحرائی گزارش شده است. به علاوه، تجویز آن باعث رفع مسمومیت ناشی از کادمیوم در توبولهای کلیوی شده است (۱۳). با توجه به اینکه در زندگی امروزی انسان ها چه به طور مستقیم یا غیر مستقیم در معرض استنشاق و یا تماس با فرمالدئید قرار دارند و مطالعات محدودی در مورد اثرات حفاظتی آنتی اکسیدان ها بر بافت کلیه پس از آسیب کلیوی با فرمالدئید صورت گرفته است. لذا هدف از تحقیق حاضر بررسی تأثیر عصاره هیدروالکلی پیاز بر پارامترهای بیوشیمیایی و مرفومتری کلیه موش های بالغ در معرض فرمالدئید بوده است.

روش بررسی

این مطالعه از نوع تجربی بود که پس از تصویب کمیته اخلاق، بر روی ۴۸ سر موش نر بالغ نژاد Balb/c انجام شد. موش ها به طور تصادفی به ۶ گروه تقسیم شدند. گروه کنترل هیچ تزریقی دریافت نکرد. گروه دوم ۱۰ mg/kg فرمالدئید به صورت داخل صفاقی و یک بار در روز به مدت ۱۴ روز دریافت کرد (۴). گروه های سوم تا ششم

در فرمول فوق $\sum \pi_i$: مجموع نقاط برخوردی با کورتکس، مدولا و کل کلیه، $a/(p)$: مساحت اطراف هر نقطه از گرید، t : ضخامت هر برش و M : بزرگنمایی تصویر است. حجم گلومرول نیز از فرمول زیر به دست آمد:

$$V_{\text{total}} (\text{Glomeruli}) = V_v (\text{Glomeruli}) \times V (\text{refrence})$$

که در این فرمول برای محاسبه V_v از کسر زیر استفاده شد (۱۴):

$$V_v = \frac{\sum p(\text{Glomeruli})}{\sum p(\text{Cortex})}$$

برای تعیین تعداد گلومرول ها، از فرمول زیر استفاده شد که در آن $\sum P$ تعداد فریم ها، $\sum Q$ مجموع نقاط برخوردی با گلومرول ها، $a/(p)$ مساحت اطراف هر نقطه از گرید و h ارتفاع دیسکتور بود.

$$N = \frac{\sum Q}{a(p).h.\sum P} \times V_{\text{Cortex}}$$

بررسی سطح اوره و کراتینین خون

نمونه خون موش ها با دور ۲۵۰۰ بار در دقیقه به مدت ۵ دقیقه سانتریفوژ و سرم آن جدا گردید. سپس، سطح اوره و کراتینین با استفاده از کیت های شرکت پارس آزمون و روش اسپکتروفتومتری مورد اندازه گیری قرار گرفت (۱۵).

آنالیز آماری

در پایان داده ها به صورت میانگین \pm انحراف معیار بیان شد و به کمک نرم افزار SPSS ویرایش ۲۰ و آزمون ناپارامتری کروسکال-والیس مورد تجزیه و تحلیل قرار گرفت و برای مقایسه های زوجی از آزمون من-ویتنی استفاده شد. سطح معنی داری $p < 0.05$ در نظر گرفته شد.

علاوه بر 10 mg/kg فرمالدئید به ترتیب دوزهای $40-20-10-5 \text{ mg/kg}$ عصاره آبی - الکی پیاز (۱۹) را به صورت داخل صفاقی دریافت کردند. پس از ۱۴ روز از شروع تزریقات، موش ها بیهوش و پس از وزن کردن کلیه با ترازوی دیجیتال، در فیکساتیو فرمالین قرار گرفت. به علاوه خون گیری از قلب موش ها انجام و پس از سانتریفوژ خون و بدست آوردن سرم، تا انجام آنالیز بیوشیمیایی، در فریزر -70°C نگهداری شد.

روش تهیه عصاره آبی - الکی پیاز

برای تهیه عصاره از روش خیساندن استفاده شد. به این ترتیب که 100 گرم از پیاز خوراکی سفید منطقه خراسان رضوی را با نسبت مساوی اتانول ۹۶ درصد و آب مقطر به مدت ۴۸ ساعت در یک بشرخیسانده شد. پس از فیلتر کردن، محلول حاصل در فور با دمای 70°C قرار داده شد تا آب و الکل کاملاً تبخیر و خشک شود (۱۷).

بررسی مرفومتری بافت کلیه

از اصل کاوالیه که به عنوان استاندارد طلایی در علم استریولوژی محسوب می شود، برای محاسبه حجم کل کلیه و نیز حجم گلومرولها استفاده شد. چون در این روش برش ها به طور تصادفی انتخاب می شوند فاقد تورش و سوگیری می باشد. برای این کار پس از انجام پاساژ بافتی و تهیه برش های 5 میکرونی و رنگ آمیزی آنها با هماتوکسیلین و ائوزین، لام های تهیه شده با میکروسکوپ دوربین دار و با درشت نمایی 40 تصویر برداری شد. از هر نمونه 50 برش و در هر برش 5 فیلد به طور تصادفی انتخاب گردید. سپس گرید متشکل از پروب نقطه ای به طور تصادفی بر روی تصاویر قرار داده شد و نقاط برخورد گرید با کلیه شمارش گردید. سپس از فرمول زیر برای محاسبه نهایی حجم کلیه استفاده گردید:

$$V = \frac{\sum \pi_i \times a(p) \times t}{M^2}$$

یافته ها

حجم کلیه در گروه‌های مورد آزمایش

مطابق جدول ۱، حجم کلیه در گروه دریافت کننده فرمالدئید نسبت به گروه کنترل کاهش شدیدی یافته بود ($p=0/000$). حجم کلیه در گروه دریافت کننده دوزهای مختلف پیاز نسبت به گروه فرمالدئید افزایش معنی داری داشت ($p=0/000$). به علاوه، حجم کلیه در کلیه گروه هایی که پیاز دریافت کرده بودند نسبت به گروه کنترل کاهش معنی داری داشت ($p=0/000$). حجم کلیه در گروه‌هایی که دوز 20 mg/kg پیاز را دریافت کرده بودند نسبت به گروه‌های دریافت کننده 10 mg/kg ($p=0/005$) و 40 mg/kg پیاز ($p=0/000$) کاهش معنی داری داشت.

حجم گلو مروزل های کلیه در گروه های مورد آزمایش

آنالیز آماری نشان داد که حجم گلو مروزل های کلیه در گروه دریافت کننده فرمالدئید نسبت به گروه کنترل به طور چشمگیری کاهش یافته بود ($p=0/001$). به علاوه، حجم گلو مروزل های کلیه در گروه دریافت کننده فرمالدئید نسبت به گروه های دریافت کننده عصاره پیاز کاهش شدیدی یافته بود ($p=0/000$). تفاوت آماری معناداری بین حجم گلو مروزل های کلیوی در گروه هایی که دوز 10 mg/kg پیاز دریافت کرده بودند با گروه کنترل مشاهده گردید ($p=0/000$). حجم گلو مروزل کلیه در گروه‌هایی که دوز 10 mg/kg پیاز را دریافت کرده بودند نسبت به گروه‌های دریافت کننده 20 mg/kg و 40 mg/kg پیاز کاهش معنی داری داشت. حجم گلو مروزل کلیه در گروه‌هایی که دوز 40 mg/kg پیاز را دریافت کرده بودند نسبت به گروه‌های دریافت کننده 5 mg/kg ($p=0/02$) کاهش و نسبت به گروه 10 mg/kg ($p=0/01$) پیاز افزایش معنی داری داشت.

تعداد گلو مروزل های کلیه در گروه های مورد آزمایش

نتایج آنالیز داده ها نشان داد که تعداد گلو مروزل های کلیه در گروه دریافت کننده فرمالدئید نسبت به گروه کنترل به

میزان زیادی کاهش یافته بود ($p=0/003$). تعداد گلو مروزل های کلیه در گروه دریافت کننده فرمالدئید نسبت به گروه های دریافت کننده عصاره پیاز کاهش شدیدی یافته بود ($p=0/000$). به علاوه، تعداد گلو مروزل های کلیوی در کلیه گروه هایی که پیاز دریافت کرده بودند نسبت به گروه کنترل کاهش معنی داری داشت ($p=0/000$). تعداد گلو مروزل در گروه‌هایی که دوز 40 mg/kg پیاز را دریافت کرده بودند نسبت به گروه دریافت کننده دوز 20 mg/kg ($p=0/009$) و 5 mg/kg عصاره افزایش معنی داری داشت ($p=0/000$).

سطح اوره گروه های مورد آزمایش

همان طور که در جدول ۲ ملاحظه می فرمایید، سطح اوره در گروه تزریق شده با فرمالدئید نسبت به گروه کنترل افزایش یافته بود ($p=0/000$). به علاوه، سطح اوره در گروهی که دوز 10 و 20 mg/kg پیاز دریافت کرده بودند نسبت به گروه کنترل افزایش نشان داد ($p=0/000$). سطح اوره در گروهی که دوز 5 و 40 mg/kg پیاز دریافت کرده بودند نسبت به گروه فرمالدئید کاهش نشان داد ($p=0/000$). سطح اوره در گروهی که دوز 20 mg/kg پیاز دریافت کرده بودند نسبت به گروه فرمالدئید کاهش معنی داری داشت ($p=0/005$). تفاوت آماری معنی داری بین سطح اوره در گروه با دوز 10 mg/kg پیاز و گروه تزریق شده با فرمالدئید مشاهده نشد ($p=0/40$). سطح اوره در گروه‌هایی که دوز 5 mg/kg پیاز را دریافت کرده بودند نسبت به بقیه گروه‌های دریافت کننده 10 mg/kg پیاز ($p=0/000$)، 20 mg/kg پیاز ($p=0/000$) و 40 mg/kg پیاز ($p=0/000$) کاهش معنی داری داشت. سطح اوره در گروه‌هایی که دوز 40 mg/kg پیاز را دریافت کرده بودند نسبت به گروه‌های دریافت کننده 10 mg/kg پیاز و 20 mg/kg پیاز کاهش معنی داری داشت ($p=0/000$).

سطح کراتینین گروه های مورد آزمایش

کراتینین در گروه‌های دریافت کننده دوز ۵ mg/kg، ۲۰ mg/kg (p=۰/۰۰۰) و ۴۰ mg/kg (p=۰/۰۰۰) پياز نسبت به گروه کنترل افزایش داشت. سطح کراتینین در گروه‌هایی که دوز ۱۰ mg/kg پياز را دریافت کرده بودند نسبت به بقیه گروه‌های مورد مطالعه کاهش معنی داری داشت (p=۰/۰۰۰).

داده های سطح کراتینین در جدول ۲ خلاصه شده است. آنالیز آماری نشان داد که سطح کراتینین در گروه دریافت کننده فرمالدئید نسبت به گروه کنترل افزایش داشت (p=۰/۰۰۱). سطح کراتینین در گروه دریافت کننده فرمالدئید نسبت به گروه های دریافت کننده دوز ۵mg/kg (p=۰/۰۰۱)، ۱۰ mg/kg (p=۰/۰۰۰) و ۴۰ mg/kg عصاره پياز (p=۰/۰۱) کاهش شدیدی یافته بود. به علاوه، سطح

جدول ۱- حجم کلیه، حجم گلوامرول و تعداد گلوامرولها در گروههای مورد آزمایش

تعداد گلوامرولها	حجم گلوامرولها (میلیمتر مکعب)	حجم کلیه (میلیمتر مکعب)	گروه های مورد آزمایش
۳۲۰۱۳/۸±۷۷۷/۴	۴/۸۸±۰/۳۹	۴۷۱/۸±۱۵/۵۵	کنترل
۲۸۵۲۵±۲۲۶۱/۹***	۳/۹۳±۰/۶۸**	۳۶۷/۱۲±۴۱/۵۸*	فرمالدئید
۲۳۹۷۵±۳۴۱/۲۱*	۵/۰۹±۰/۱۰	۳۹۵/۱۲±۱۸/۱۴*	پياز دوز ۵mg/kg
۲۲۰۰۰±۷۷۵/۹*	۴/۳۲±۰/۱۱*	۴۰۰/۵±۱۵/۱۲*	پياز دوز ۱۰mg/kg
۲۳۲۵۰±۸۸۶/۰*	۵/۰۰±۰/۰۷	۳۸۱/۰۰±۱۷/۰۹*	پياز دوز ۲۰mg/kg
۲۷۳۳۷±۱۸۸۲/۷*	۴/۷۲±۰/۱۱	۴۰۵/۲۵±۱۴/۹۰*	پياز دوز ۴۰mg/kg

*p=۰/۰۰۰، **p=۰/۰۰۱، ***p=۰/۰۰۳ نشانگر اختلاف معنی داری با گروه کنترل براساس آزمون کرویکال والیس. هر ستون بیانگر میانگین ± انحراف معیار می باشد. سطح معنی داری P<0.05 در نظر گرفته شد. تعداد نمونه در هر گروه: ۸ سر موش

جدول ۲- سطح اوره و کراتینین در گروههای مورد آزمایش

سطح اوره (میلیگرم بر دسی لیتر)	سطح کراتینین (میلیگرم بر دسی لیتر)	گروه های مورد آزمایش
۲۹/۰۶±۳/۵۰	۰/۴۸±۰/۰۶	کنترل
۵۴/۲۵±۳/۵۳*	۰/۷۱±۰/۰۶**	فرمالدئید
۳۵/۵۲±۸/۶۰	۰/۸۳±۰/۰۷*	پياز دوز ۵mg/kg
۵۰/۱۰±۳/۵۲*	۰/۵۵±۰/۰۳	پياز دوز ۱۰mg/kg
۴۵/۹۵±۲/۹۷*	۰/۷۵±۰/۰۳*	پياز دوز ۲۰mg/kg
۲۸/۰۲±۱/۵۱	۰/۸۱±۰/۰۳*	پياز دوز ۴۰mg/kg

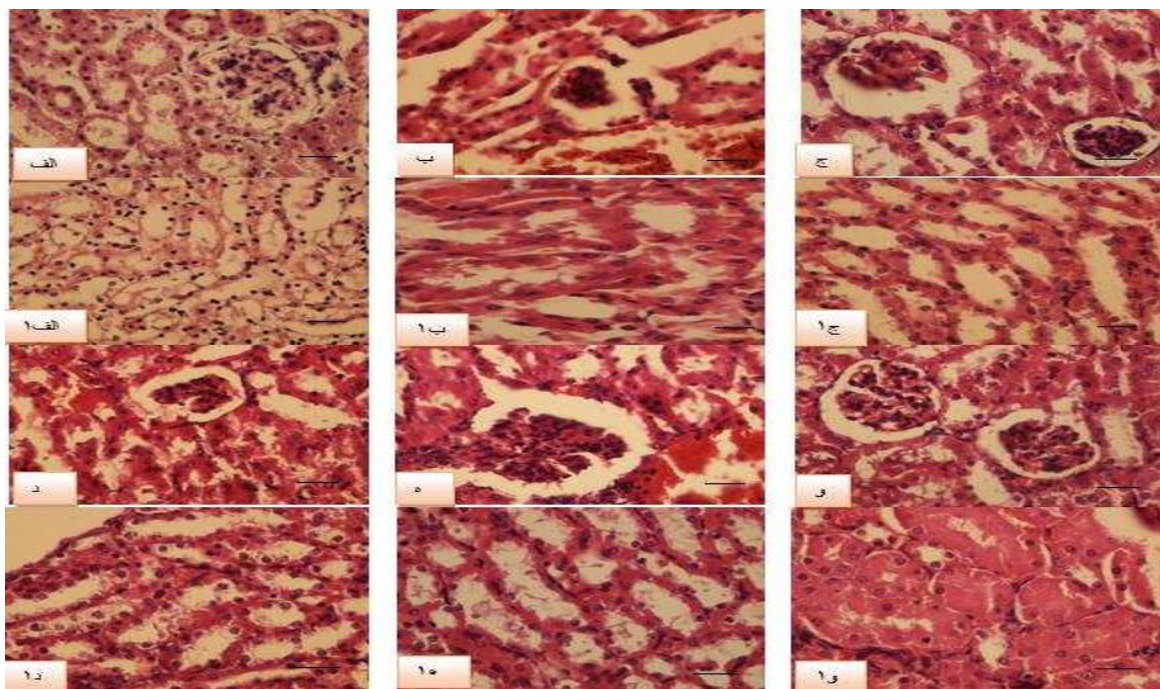
*P=۰/۰۰۰، **P=۰/۰۰۱ نشانگر اختلاف معنی داری با گروه کنترل براساس آزمون کرویکال والیس. هر ستون بیانگر میانگین ± انحراف معیار می باشد. سطح معنی داری P<۰/۰۰۵ در نظر گرفته شد. تعداد نمونه در هر گروه: ۸ سر موش

مشاهده نشد (شکل ۱- الف). در لام کلیه موشهایی که فرمالدئید دریافت کرده بودند، آسیب بافتی مشاهده شد. به طوری که کلاپس و گلوامرولو اسکروزیس، نکروز و واکنش لیزاسیون توبولی مشاهده گردید. عروق کلیوی و بافت

نتایج بررسی بافت شناسی کلیه در لام های مربوط به کلیه موش های کنترل، گلوامرول ها و لوله های کلیوی طبیعی بودند. همچنین بافت بینابینی و عروق کلیه نیز نرمال بود و هیچ گونه آسیب پاتولوژیکی

کلیه مربوط به دوز ۲۰ mg/kg پیاز، کلاپس، لوبولاسیون در گلومرولها مشاهده شد (شکل ۱-ه). نکروز و واکتولیزاسیون توبولی مشاهده گردید. عروق خونی طبیعی بود ولی مواردی از پرخونی در بافت انترسیس یافت شد. در لامهای گروه درمان شده با دوز ۴۰ mg/kg پیاز، بافت انترسیس طبیعی بود. هر چند کلاپس و لوبولاسیون گلومرولی مشاهده شد ولی در این لامها نکروز لولهای کلیوی دیده نشد (شکل ۱-و).

بینایی آن طبیعی بود (شکل ۱-ب). در تصاویر لام های مربوط به دوز ۵ mg/kg پیاز، گلومرولهای کلیوی کلابه شده بودند. واکتولیزاسیون، نکروز و کاست در لوله های کلیوی به چشم می خورد. در بافت بینایی و عروق پرخونی مشاهده شد (شکل ۱-ج). در لامهای کلیه موشهایی که دوز ۱۰ mg/kg پیاز دریافت کرده بودند، گلومرولها کلابه و لوبوله شده بودند (شکل ۱-د). به علاوه، نکروز، واکتولیزاسیون و کاست در لوله های پروگزیمال کلیوی مشاهده شد. بافت انترسیس و عروق پرخون بود. در لامهای



شکل ۱- تصاویر (الف-ج) مربوط به گلومرول های کلیوی در گروه های کنترل، فرمالدئید و گروه دریافت کننده دوز ۵mg/kg پیاز. تصاویر (الف-ا) تا (ج-ا) مربوط به توبول های کلیوی در گروه کنترل، فرمالدئید و گروه دریافت کننده دوز ۵mg/kg پیاز. تصاویر (د-و) مربوط به گلومرولهای کلیوی در گروه های دریافت کننده دوز ۱۰mg/kg پیاز - ۲۰mg/kg و ۴۰mg/kg پیاز. تصاویر (د-ا تا و-ا) مربوط به توبول های کلیوی در گروه های دریافت کننده دوز ۱۰mg/kg پیاز - ۲۰mg/kg و ۴۰mg/kg پیاز. بزرگنمایی $\times 400$ رنگ آمیزی هماتوکسیلین و انوزین.

بحث

اثرات درمانی تجویز پیاز وابسته به دوز است. به طوری که در دوز ۴۰ mg/kg بهبود آسیب کلیه بیشتر می باشد. در تحقیقی داوریان و همکاران، اثرات در معرض قرار گیری بخارات فرمالدئید به میزان ۱ تا ۱/۹ ppm را به مدت ۱۸

نتایج این مطالعه نشان داد که فرمالدئید باعث آسیب به گلومرولها و لوله های کلیوی می شود. به علاوه بر سطح مارکرهای عملکردی کلیه یعنی اوره و کراتینین موثر است.

شد (۲۰). در مطالعه دیگری تجویز عصاره پیاز به میزان 10 ml/kg به منظور حفاظت از بافت کلیه در برابر آسیب کادمیوم، نتایج رضایت بخشی را نشان داد. نتایج این مطالعه نشان داد که سطح آنتی اکسیدان های گلوتاتیون پراکسیداز، سوپراکسید دیسموتاز و کاتالاز در این گروه نسبت به گروهی که کادمیوم را به تنهایی دریافت کرده بود افزایش معنی داری داشت. برعکس مالون دی آلدئید که مارکراسترس اکسیداتیو است، کاهش یافته بود. وزن بدن در این گروه نسبت به گروه کادمیوم افزایش یافته بود ولی در وزن کلیه تغییری ایجاد نشده بود (۲۱). در مطالعه ما نیز به نظر می رسد غلظت اسید فرمیک موجود در فرمالدئید که یا از طریق کبد و یا از کلیه ها دفع می گردد افزایش یافته باشد و این افزایش باعث مهار چرخه تنفسی شده باشد. با به کار افتادن تنفس بی هوازی سلول، اسید لاکتیک تولید می شود که خود باعث کاهش ترشح اسید فرمیک به لوله های کلیه، تجمع آن در سلول ها است که منجر به مسمومیت سلولی می گردد (۱۶).

در مطالعه حاضر سطح اوره و کراتینین پس از تزریق فرمالدئید نسبت به گروه کنترل افزایش پیدا کرد. به طور مشابه در تحقیقی که روی موش های صحرایی انجام شد، در تمامی دوزهای فرمالدئید، سطح اوره و کراتینین خون رتها افزایش یافت (۹). در نهایت نویسندگان برای مطالعات آینده، بررسی سطح ظرفیت آنتی اکسیدانی تام، مالون دی آلدئید و آنزیم های آنتی اکسیدانی در گروه های مختلف مورد آزمایش توصیه می کنند. همین طور بررسی اثرات درمانی کوئرستین، ماده موثره پیاز بر میزان بهبود بافت آسیب دیده کلیه به محققان پیشنهاد می گردد.

نتیجه گیری

تجویز دوز ۴۰ mg/kg عصاره هیدروالکلی پیاز در دو هفته اثر محافظتی بر بافت کلیه در معرض فرمالدئید داشت.

هفته و هر هفته ۴ روز در موش ها بررسی کردند. بررسی پاتولوژیک احتقان را در گلو مریول ها و عروق کلیوی نشان داد. در توبول های کلیوی نیز تغییرات دژنراتیو به صورت احتقان کانونی و واکوئلیزاسیون مشاهده شد ولی در بافت بینابینی فیروز و پرخونی دیده نشد (۱۷ و ۱۶). به طور مشابه در مطالعه ما نیز فرمالدئید باعث آسیب به گلو مریولها و لوله های کلیوی شد ولی بر بافت بینابینی اثرات سوئی نداشت.

مطالعه دیگری توسط Zararsiz و همکاران در سال ۲۰۰۷ انجام شد (۱۸). نتایج این مطالعه نشان داد که پس از مواجهه با فرمالدئید، دژنراسیون گلو مریول ها، افزایش ضخامت غشاء پایه توبول های کلیوی، دیلاتاسیون، نکروز و واکوئل دار شدن آنها به خصوص توبول های دیستال کلیه در موش صحرایی مشاهده می شود. سطح آنزیم های گلوتاتیون پراکسیداز و سوپراکسید دیسموتاز کاهش می یابد در حالی که سطح مارکراسترس اکسیداتیو (مالون دی آلدئید) افزایش پیدا می کند. درمان با آنتی اکسیدان ملاتونین، باعث افزایش سطح آنزیم های آنتی اکسیدانی و کاهش مالون دی آلدئید شد. به علاوه، آسیب بافتی کلیه کاهش یافت و به جز دیلاتاسیون خفیفی در توبول های کلیوی، بقیه آسیب ها به طور چشمگیری بهبود یافته بود. در مطالعه دیگری شریعت زاده و همکاران گزارش کردند که تجویز ۵۰ mg/kg پیاز باعث تفاوت معنی دار در حجم گلو مریول های کلیوی رت های مبتلا به نفروپاتی شد ولی بر حجم کلی کلیه، کورتکس و مدولای تاثیری نداشت (۱۹). به طور متناقض با این مطالعه در تحقیق ما، حجم کلیه و گلو مریولها تغییر نمود. به طوری که در گروه دریافت کننده فرمالدئید حجم کلیه و گلو مریولها کاهش یافت. در گروه های درمان با پیاز، با توجه به دوز تغییرات حجم متفاوت بود.

تجویز ۱ μg/ml کوئرستین، ماده موثره پیاز، در شرایط آزمایشگاهی باعث جلوگیری از آپوپتوز، پراکسیداسیون لیپید و بالارفتن سطح آنتی اکسیدان های سلولی در توبول های پروگزیمال کلیه موشهای صحرایی در معرض کادمیوم

تشکر و قدردانی

کد ۹۲/۷۴ است که بدینوسیله از مساعدت های به عمل آمده، تشکر می گردد.

این مطالعه حاصل طرح پژوهشی مصوب شورای پژوهشی کمیته تحقیقات دانشجویی دانشگاه علوم پزشکی گناباد با

References

1. Mehmet İnci, İsmail Zararsız, Mürsel Davarcı, Sadık Görür. Toxic effects of formaldehyde on the urinary system. *Turkish Journal of Urology* 2013; 39: 48-52.
2. Cogliano VJ, Grosse Y, Baan RA, Straif K, Secretan MB, El Ghissassi F. Meeting report: summary of IARC monographs on formaldehyde, 2-butoxyethanol, and 1-tert- butoxy-2-propanol. *Environmental Health Perspectives* 2005;113:1205.
3. Naya M, Nakanishi J. Risk assessment of formaldehyde for the general population in Japan. *Regulatory Toxicology and Pharmacology* 2005;43: 48-232.
4. Tajaddini Sh, Ebrahimi S, Shirinbayan P, Bakhtiyari M, Behnam B, Joghataei MT. Protective effects of manganese on the testis structure and sperm parameters of formalin-treated mice. *J Isfahan Med Sch* 2013; 31: 1018-1032
5. Arican RY, Sahin Z, Ustunel I, Sarikcioglu L, Ozdem S, Oguz N. Effects of formaldehyde inhalation on the junctional proteins of nasal respiratory mucosa of rats. *Experimental and Toxicologic Pathology* 2009;61:297-305.
6. Gulec M, Gurel A, Armutcu F. Vitamin E protects against oxidative damage caused by formaldehyde in the liver and plasma of rats. *Molecular and Cellular Biochemistry* 2006;290: 61-67.
7. Mohammadi S. Protective effect of n-acetyl cysteine against formaldehyde-induced neuronal damage in cerebellum of mice. *Pharmaceutical Sciences* 2014;20: 61-65.
8. Hansen J, Olsen JH. Formaldehyde and cancer morbidity among male employees in Denmark. *Cancer Causes Control* 1995;6:354-60.
9. Boj JR, Marco I, Cortés O, Canalda C. The acute nephrotoxicity of systemically administered formaldehyde in rats. *Eur J Paediatr Dent* 2003; 4:16-20.
10. Zararsiz I, Sarsilmaz M, Tas U, Kus I, Meydan S, Ozan E. Protective effect of melatonin against formaldehyde-induced kidney damage in rats. *Toxicol Ind Health* 2007;23: 573-9.
- 11- Jakubowski H. On the health benefits of Allium sp. *Nutrition* 2003; 19:167-168.
12. Nikraves MR, Jalali M, Mohammadi S. Effects of crude onion extract on murine testis. *J Reprod Infertil* 2009;10:239-244.
13. WANG Lin, LIN Shu Qian, HE Yuan Long, LIU Gang, Wang Zhen Yong. Protective effects of quercetin on cadmium-induced cytotoxicity in primary cultures of rat proximal tubular cells. *Biomed Environ Sci* 2013; 26: 258-267.
14. Mohammadi S, Pakrouh Z, Teimouri M, Hagi pour S, Karimi M, Mohammadi M, and et al. Effects of drug substance crystal (methamphetamine) on histopathology and biochemical parameters of kidney in adult male mice. *Sci J Kurd Univ Med Sci* 2015;20:83-90. [in Persian]
15. Shariati M, Esfandiari A, Modarresi M, Rahmani Z. Antifertility effects of hydro-alcoholic extract of mentha pulegium leaves in adult male rats. *Journal of Sabzevar University of Medical Sciences* 2011; 19: 34-41. [in Persian]
16. Davarian A, Azarhoush R, Fazeli AH, Hashemnezhad H, Golalipour MJ. Histopathologic effects of formaldehyde exposure on rat kidney. *J Mazandaran Univ Med Sci* 2007; 16: 101-107. [in Persian]

17. Mohammadi S, Khakbaz M, Shoraka M, Vakil S, Moghimian M, Mohammadzadeh F and et al. Effect of different doses of manganese on lead poisoning in kidney of the adult male mice. *Komesh J* 2016;18:203-210. [in Persian]
18. Zararsiz I1, Sonmez MF, Yilmaz HR, Tas U, Kus I, Kavakli A, and et al. Effects of omega-3 essential fatty acids against formaldehyde-induced nephropathy in rats. *Toxicol Ind Health* 2006; 22:223-9.
19. Shariyatzadeh MA, Soleimani M, Dezfolian A, Noori M, Rodi E. Stereological study on the effects of aqueous extracts of onion on kidney in diabetic rats. *Arak Medical University Journal* 2004;7:14-21. [in Persian]
20. Wang Lin, LIN Shu Qian, HE Yuan Long, LIU Gang, WANG Zhen Yong. Protective effects of quercetin on cadmium-induced cytotoxicity in primary cultures of rat proximal tubular cells. *Biomed Environ Sci* 2013; 26: 258-267.
21. Stephen M, Suru. Onion and garlic extracts lessen cadmium-induced nephrotoxicity in rats. *Biometals* 2008; 21:623–633.