

اثرات محافظتی عصاره هیدروالکلی میوه هندوانه ابو جهل در برابر تغییرات ناشی از دوکسوروبیسین در توان باروری اسپرم‌های اپیدیدیمی موش

علی شالیزار جلالی¹، غلامرضا نجفی²، سعید نفیسی²

1. استادیار، گروه علوم پایه، دانشکده دامپزشکی، دانشگاه ارومیه، ارومیه، ایران، (مؤلف مسؤل) تلفن ثابت: 044-31942593، a.shalizar@urmia.ac.ir

2. استادیار، گروه علوم پایه، دانشکده دامپزشکی، دانشگاه ارومیه، ارومیه، ایران.

چکیده

زمینه و هدف: کارایی بالینی دوکسوروبیسین که به عنوان یک داروی ضد سرطان بسیار مورد استفاده قرار می‌گیرد، به واسطه آسیب به بافت‌های طبیعی محدود گشته است. هدف مطالعه حاضر ارزیابی اثرات محافظتی احتمالی عصاره هیدروالکلی میوه هندوانه ابو جهل در برابر سمیت تولید مثلی دوکسوروبیسین می‌باشد.

روش بررسی: برای انجام این مطالعه تجربی تصادفی شده شاهددار، 24 سر موش نر بالغ به گروه‌های شش تایی تقسیم شدند. دو گروه از موش‌ها دوکسوروبیسین را به میزان 1/5 میلی‌گرم به ازای هر کیلوگرم وزن بدن به صورت داخل صفاقی در روزهای 1، 7، 14، 21، 28 و 35 دریافت کردند. یک گروه از گروه‌های فوق، عصاره هیدروالکلی میوه هندوانه ابو جهل را به میزان 200 میلی‌گرم به ازای هر کیلوگرم وزن بدن به صورت داخل صفاقی چهار ساعت پس از تجویز دوکسوروبیسین دریافت می‌نمود. گروه شاهد و گروهی که تنها عصاره را دریافت می‌کرد نیز در نظر گرفته شد. توان باروری اسپرم‌های اپیدیدیمی پس از 35 روز در تمامی حیوانات مورد ارزیابی قرار گرفت. داده‌های این مطالعه با استفاده از آزمون آماری آنالیز واریانس یک طرفه و تست تعقیبی توکی مورد تجزیه و تحلیل قرار گرفتند.

یافته‌ها: دوکسوروبیسین کاهش معنی‌داری در میزان باروری و رشد رویان و نیز افزایش بارزی را در میزان توقف رشد رویان موجب گردید ($P < 0/05$). تجویز همزمان عصاره هیدروالکلی میوه هندوانه ابو جهل فراسنجه‌های فوق را به سمت مقادیر طبیعی سوق داد.

نتیجه‌گیری: چنین به نظر می‌رسد که عصاره هیدروالکلی میوه هندوانه ابو جهل می‌تواند واجد اثرات محافظتی بالقوه‌ای در سمیت‌های تولیدمثلی ناشی از دوکسوروبیسین باشد.

کلید واژه‌ها: دوکسوروبیسین، هندوانه ابو جهل، باروری، اسپرم، موش

وصول مقاله: 94/8/16 اصلاحیه نهایی: 94/10/19 پذیرش: 94/11/10

مقدمه

متعددی به تایید رسیده است (13 و 4). هندوانه ابوجهل که به نام سیب تلخ نیز شناخته می‌شود، گیاهی علفی و چندساله است که در بیابان‌های بسیاری از کشورهای حاره‌ای نظیر ایران می‌روید و دارای اثرات ضددردی، ضدباکتریایی، ضدآماسی و آنتی‌اکسیدانت می‌باشد (14-16). علاوه بر این، مطالعات اخیر نشان داده است که عصاره هیدروالکلی میوه این گیاه قادر به مهار تنش‌های اکسیداتیو ناشی از آلوکسان در گلبول‌های قرمز موش صحرائی بوده (17) و همچنین واجد اثرات محافظتی قابل توجهی در برابر آسیب DNA ناشی از سیکلوفسفامید می‌باشد (18). از این روی، هدف مطالعه حاضر ارزیابی اثرات محافظتی احتمالی عصاره هیدروالکلی میوه هندوانه ابوجهل در برابر عوارض ناشی از دوکسورویسین در توان باروری اسپرم‌های اپیدیدیمی و روند رشد جنین در موش می‌باشد.

روش بررسی

تهیه عصاره هیدروالکلی میوه هندوانه ابوجهل جهت تهیه عصاره هیدروالکلی، میوه‌های هندوانه ابوجهل متعاقب جداسازی دانه، خشک و آسیاب گردیدند. سپس، 110 گرم از پودر به دست آمده در 1000 میلی لیتر اتانول 70% به مدت 72 ساعت مخلوط و پس از عبور از صافی، تحت شرایط خلاء و در دمای 40 درجه سانتیگراد تغلیظ گردید. پس از تغلیظ نهایی و خشک شدن، عصاره هیدروالکلی نهایی به 9/09% وزن اولیه رسید (18).

گروه‌بندی حیوانات

برای انجام این مطالعه تجربی تصادفی شده شاهددار، 24 سر موش نر بالغ با میانگین سنی هشت هفته و وزن تقریبی 25 گرم از مرکز پرورش و نگهداری حیوانات

شیمی‌درمانی به کارگیری عوامل شیمیایی جهت توقف رشد و حذف سلول‌های سرطانی حتی در جایگاه‌هایی دورتر از منشاء تومور اولیه را شامل می‌شود. با این وجود، این فرآیند درمانی قابلیت تشخیص بین سلول‌های سرطانی و سلول‌های سالم را دارا نبوده و علاوه بر امحای سلول‌های سرطانی، دیگر سلول‌های سالم و سریع‌الرشد بدن را نیز از بین می‌برد (1). دوکسورویسین دارویی است که در دهه‌های گذشته به عنوان یک ترکیب ضدسرطان مؤثر در شیمی‌درمانی مورد استفاده قرار گرفته است. علی‌رغم کارایی درمانی قابل توجه در برابر طیف وسیعی از بدخیمی‌ها، عوارض جانبی متعدد ناشی از این دارو نظیر آسیب‌های قلبی، کبدی، کلیوی، خونی، روانی و نیز اختلالات تولید-مثلی، شیمی‌درمانی‌های وابسته به آن را به موضوعی چالش برانگیز بدل ساخته است (6-1). اگر چه مکانیسم بیوشیمیایی دقیق سمیت‌های بافتی این ماده به خوبی شناخته نشده است اما مطالعات متعددی بر نقش بارز تنش اکسیداتیو و آزادسازی رادیکال‌های آزاد در ایجاد آسیب‌های بافتی ناشی از دوکسورویسین صحنه گذارده‌اند (7-9). در همین راستا، مطالعات پیشین صورت پذیرفته، سمیت سلولی ناشی از دوکسورویسین در بافت بیضه را نیز عمدتاً به افزایش تولید گونه‌های فعال اکسیژن، آسیب DNA و القاء آپوپتوز نسبت داده‌اند (10-12). بر این اساس، اتخاذ راهبردهای درمانی مناسب به منظور کاهش عوارض جانبی داروی دوکسورویسین و در عین حال حفظ کارایی درمانی این دارو امری ضروری به نظر می‌رسد. تا به امروز کارایی ترکیبات واجد ویژگی‌های آنتی‌اکسیدانت در برابر آسیب‌های تولیدمثلی دوکسورویسین در بررسی‌های

های مطالعه حاضر، مطابق با مطالعات پیشین صورت گرفته در زمینه سمیت تولیدمثلی دوکسورویسین و نیز اثرات محافظتی عصاره هیدروالکلی میوه هندوانه ابوجهل و عدم سمیت این عصاره طرح‌ریزی گشتند (19 و 18).

استحصال اسپرم از دم اپیدیدم

به منظور تهیه اسپرم، متعاقب آسان‌کشی موش‌های نر 24 ساعت پس از آخرین تیمار، پوست ناحیه شکمی با اتانول 70% استریل گردید. متعاقب ایجاد برش در ناحیه شکم، دم اپیدیدم از بیضه جدا شده و درون پتری-دیش‌های حاوی محیط کشت HTF قرار گرفت. سپس دم اپیدیدم در داخل محیط کشت به قطعات کوچک خرد شد و به مدت 10 دقیقه درون محیط کشت در انکوباتور دارای CO₂ 5% در دمای 37 درجه سانتی-گراد باقی ماند تا امکان خروج اسپرم‌ها از اپیدیدم فراهم آید. پس از شستشو، اسپرم‌های متحرک با استفاده از روش شناورسازی جدا شده و جهت ظرفیت-یابی به مدت یک ساعت در انکوباتور دارای CO₂ 5% در دمای 37 درجه سانتی‌گراد قرار داده شدند (20).

تخمک‌گیری و لقاح داخل آزمایشگاهی

در راستای القای سوپراوولاسیون، هر یک از موش‌های ماده بالغ، 7/5 واحد بین‌المللی هورمون hCG را به صورت داخل صفاقی 48 ساعت پس از تزریق داخل-صفاقی 7/5 واحد بین‌المللی PMSG دریافت نمود. 10 تا 12 ساعت پس از تزریق هورمون hCG و متعاقب آسان‌کشی موش‌های ماده، لوله‌های رحمی به همراه قسمت کوچکی از شاخ رحم جدا شده و در داخل محیط کشت HTF قرار داده شدند. تخمک‌ها از ناحیه آمپول خارج و پس از شست‌وشو با محیط کشت HTF، به قطرات لقاح در زیر روغن معدنی که حاوی

آزمایشگاهی دانشکده دامپزشکی دانشگاه ارومیه تهیه گردید. حیوانات تحت شرایط استاندارد 12 ساعت روشنایی و 12 ساعت تاریکی، دمای 25±2 درجه سانتی‌گراد و رطوبت نسبی 10±50% نگهداری شدند. تمام حیوانات در شرایط تغذیه‌ای یکسان با ذرت، گندم، جو و پلت به نسبت‌های برابر تغذیه شده و امکان دسترسی آزاد به آب نیز برای تمامی آنها وجود داشت. متعاقب یک هفته سازگاری با شرایط محیط، حیوانات به صورت تصادفی به چهار گروه شش‌تایی تقسیم شدند: حیوانات گروه شاهد، 0/1 میلی‌لیتر به ازای هر موش به صورت داخل صفاقی سرم فیزیولوژی در روز-های 1، 7، 14، 21، 28 و 35 و چهار ساعت پس از تجویز، مجدداً 0/2 میلی‌لیتر به ازای هر موش به صورت داخل صفاقی سالی‌ن نرمال دریافت می‌نمودند. حیوانات گروه دوکسورویسین، 1/5 میلی‌گرم به ازای هر کیلوگرم وزن بدن به صورت داخل صفاقی داروی دوکسورویسین را در روزهای 1، 7، 14، 21، 28 و 35 دریافت می‌کردند. حیوانات گروه دوکسورویسین + عصاره هیدروالکلی میوه هندوانه ابوجهل، 1/5 میلی-گرم به ازای هر کیلوگرم وزن بدن به صورت داخل-صفاقی داروی دوکسورویسین در روزهای 1، 7، 14، 21، 28 و 35، 200 میلی‌گرم به ازای هر کیلوگرم وزن بدن به صورت داخل صفاقی عصاره مذکور را چهار ساعت پس از تجویز دارو دریافت می‌نمودند. حیوانات گروه عصاره هیدروالکلی میوه هندوانه ابوجهل نیز تنها 200 میلی‌گرم به ازای هر کیلوگرم وزن بدن به صورت داخل صفاقی این عصاره را در روزهای 1، 7، 14، 21، 28 و 35 دریافت می‌کردند. مدت زمان این مطالعه نیز 36 روز در نظر گرفته شد. خاطر نشان کردن این مطلب ضروری به نظر می‌رسد که تمامی دُرها و زمان‌بندی-

محیط کشت HTF بودند، انتقال یافتند. سپس اسپرم - هایی که مرحله ظرفیت یابی را طی کرده بودند، به تعداد یک میلیون به ازای هر میلی لیتر محیط کشت به قطرات لقاح افزوده شدند. عمل لقاح حدود 4 تا 6 ساعت پس از اضافه کردن اسپرم ها، با مشاهده دو پیش هسته نر و ماده مورد ارزیابی قرار گرفت. زیگوت ها پس از شست و شو، به محیط کشت تازه ای که از قبل به تعادل رسیده بود، منتقل گشته و 24 ساعت بعد از لقاح، درصد جنین های دو سلولی و 96-120 ساعت پس از لقاح، درصد بلاستوسیست ها، جنین های هچ شده و جنین های متوقف شده مورد ارزیابی قرار گرفتند (21).

آنالیز آماری

با توجه به کمی و پیوسته بودن داده ها، تعداد گروه های مستقل مورد ارزیابی و نیز متعاقب اطمینان از نرمال بودن توزیع داده ها، نتایج این مطالعه با استفاده از بسته نرم افزار SPSS نسخه 18 مورد ارزیابی آماری قرار گرفتند. جهت مقایسه بین گروه ها آنالیز واریانس یک طرفه و به دنبال آن تست های مقایسه ای چند گانه توکی مورد استفاده قرار گرفت. مقدار $P < 0/05$ برای تعیین سطح معنی داری بین گروه ها در نظر گرفته شد.

یافته ها

جدول 1، درصد سلول های تخم، جنین های دوسلولی، بلاستوسیست ها، جنین های هچ شده و جنین های متوقف شده را در گروه های مختلف آزمایشی نشان می دهد. همان گونه که مشاهده می شود (شکل های 1 و 2)، درصد لقاح در گروهی که تنها دو کسورویسین را دریافت کرده بودند، کاهش معنی داری را نسبت به گروه های شاهد و عصاره هندوانه ابوجهل نشان می دهد ($P=0/00$). حال آن که تجویز عصاره هیدروالکلی میوه


هندوانه ابوجهل متعاقب تجویز دو کسورویسین، افزایش معنی داری ($P=0/00$) را در میزان لقاح در مقایسه با گروهی که تنها دو کسورویسین را دریافت کرده بودند، سبب گردید. همچنین، متعاقب بررسی نتایج مطالعه حاضر مشخص گردید که درصد جنین های دوسلولی حاصل از سلول های تخم در گروه دو کسورویسین به صورت معنی داری در مقایسه با گروه های شاهد و عصاره هندوانه ابوجهل کاهش یافته است ($P=0/00$). در حالی که در گروه دو کسورویسین + عصاره هیدروالکلی میوه هندوانه ابوجهل، افزایش معنی داری در درصد جنین های دوسلولی حاصل از سلول های تخم در مقایسه با گروه دو کسورویسین مشاهده گردید ($P=0/00$). درصد بلاستوسیست ها نیز در گروه دریافت کننده دو کسورویسین در مقایسه با گروه های شاهد و عصاره هندوانه ابوجهل به شکل معنی داری کاهش یافت ($P=0/00$). تجویز عصاره هیدروالکلی میوه هندوانه ابوجهل به همراه دو کسورویسین، افزایش معنی داری را در میزان بلاستوسیست ها در مقایسه با گروهی که تنها دو کسورویسین دریافت کرده بودند، موجب گشت قابل ملاحظه ای در درصد بلاستوسیست های هچ شده در مقایسه با گروه های شاهد و عصاره هندوانه ابوجهل گردید ($P=0/00$). این میزان در گروهی که همراه با دو کسورویسین، عصاره هیدروالکلی میوه هندوانه ابوجهل را نیز دریافت کرده بودند، نسبت به گروه دریافت کننده دو کسورویسین به تنهایی، افزایش معنی داری داشت ($P=0/00$). در همین راستا، درصد جنین های متوقف شده نیز در گروهی که تنها دو کسورویسین دریافت کرده بودند، افزایش معنی داری نسبت به

گروه‌های شاهد ($P=0/01$) و عصاره هندوانه ابوجهل ($P=0/01$) داشت. تجویز عصاره هیدروالکلی میوه هندوانه ابوجهل متعاقب تجویز دو کسورویسین، کاهش معنی‌داری ($P=0/04$) را در میزان جنین‌های متوقف‌شده در مقایسه با گروهی که تنها دو کسورویسین را دریافت کرده بودند، سبب شد (شکلهای 2 و 3).

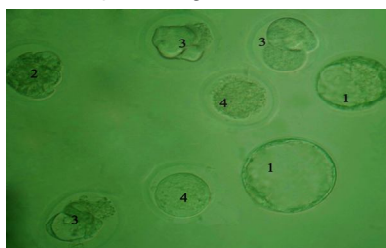
جدول 1: مقایسه درصد سلول‌های تخم، جنین‌های دو سلولی، بلاستوسیست‌ها، جنین‌های هچ‌شده و جنین‌های متوقف‌شده در گروه‌های مختلف آزمایشی

گروه‌های آزمایشی	جنین‌های متوقف شده (%)	جنین‌های هچ‌شده (%)	بلاستوسیست‌ها (%)	جنین‌های دو سلولی (%)	سلول‌های تخم (%)
شاهد	3/95±0/38 ^a	87/62±1/26 ^a	90/83±0/83 ^a	94/58±1/25 ^a	94/67±0/56 ^a
عصاره میوه ابوجهل	5/00±1/00 ^a	83/13±2/28 ^a	90/48±1/81 ^a	95/24±0/91 ^a	94/63±1/65 ^a
دو کسورویسین	21/59±3/41 ^b	43/05±1/39 ^b	38/75±1/25 ^b	49/58±3/75 ^b	42/07±3/37 ^b
دو کسورویسین + عصاره هندوانه ابوجهل	9/63±0/11 ^a	71/97±1/70 ^c	72/82±1/67 ^c	80/59±1/75 ^a	74/74±2/52 ^c

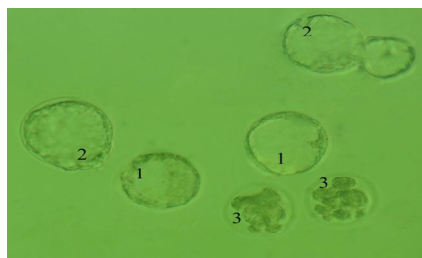
داده‌ها بر اساس میانگین \pm خطای استاندارد بیان شده‌اند ($n = 6$ در هر گروه). حروف لاتین غیرمشابه نمایان‌گر اختلاف معنی‌دار بین گروه‌ها در هر ستون می‌باشد ($P < 0/05$).



شکل 1: رشد جنین در شرایط آزمایشگاهی در گروه شاهد: بلاستوسیست‌ها (1) در کنار جنین‌های در حال هچ شدن (2) و یک اووسیست بارورنشده (3) قابل مشاهده می‌باشند.



شکل 2: رشد جنین در شرایط آزمایشگاهی در گروه دو کسورویسین: بلاستوسیست‌ها (1)، یک جنین مرحله مورولا (2)، جنین‌های متوقف شده (3) و اووسیست‌های بارورنشده (4) مشهود می‌باشند.



شکل 3: رشد جنین در شرایط آزمایشگاهی در گروه دوکسورویسین + عصاره هیدروآلکلی میوه هندوانه ابوجهل: بلاستوسیست‌ها (1) در کنار جنین‌های در حال هچ شدن (2) و متوقف شده (3) قابل رویت می‌باشند.

بحث

سریع ATP داخل سلولی سبب کاهش تحرک اسپرم می‌گردد (24 و 25). از سوی دیگر، از آنجایی که اسپرم‌ها به سبب دارا بودن میزان بالای اسیدهای چرب غیراشباع با چند پیوند دوگانه و نیز ظرفیت آنتی-اکسیدانت پایین حساسیت زیادی نسبت به آسیب-های اکسیداتیو دارند، هجوم رادیکال‌های آزاد نیز می‌تواند به کاهش شدید میزان تحرک و قابلیت زنده ماندن، افزایش چشمگیر نقائص مورفولوژیک و اختلالات شدید در ظرفیت یابی و واکنش آکروزومی اسپرم‌ها منجر گردد (26 و 27). علاوه بر این، شواهد متعددی مؤید این مطلب می‌باشد که تنش‌های اکسیداتیو به واسطه ایجاد شکست در یک یا هر دو رشته DNA بر یکپارچگی ژنوم اسپرم‌ها اثر می‌گذارند و اختلال در فرآیند لقاح و تکامل جنین نیز با کاهش کیفیت اسپرم و افزایش میزان آسیب DNA در سلول-های اسپرم در ارتباط می‌باشد (28 و 29). بر این اساس، با توجه به این امر که اسپرم‌های آسیب‌دیده منبع تولید رادیکال‌های آزاد می‌باشند، اختلالات مشاهده شده ناشی از داروی دوکسورویسین در روند تکامل جنین در این مطالعه می‌تواند در ارتباط با اثرات مخرب اسپرم‌های آسیب‌دیده تولیدکننده گونه‌های فعال اکسیژن در جریان لقاح آزمایشگاهی اووسیت‌ها باشد.

بسیاری از داروهایی که به منظور شیمی‌درمانی سرطان-ها مورد استفاده قرار می‌گیرند، در بافت‌های غیر هدف عوارض جانبی نامطلوب بر جای می‌گذارند. گزارشات متعددی نشان داده‌اند که اختلال در عملکرد بیضه، یکی از معمول‌ترین عوارض جانبی شیمی‌درمانی طولانی مدت بسیاری از بدخیمی‌ها محسوب می‌گردد (22). بررسی‌های بالینی همچنین نشان داده‌اند که آسیب سلول‌های زایای بیضه در بیمارانی که برای دوره محدودی نیز در معرض داروهای شیمی‌درمانی قرار می‌گیرند، می‌تواند به نازایی و یا تغییرات ژنتیکی طولانی‌مدت منجر گردد (23). کاربردهای درمانی داروی دوکسورویسین نیز به عنوان یک داروی ضد سرطان کارا به شدت تحت تاثیر سمیت بالقوه این ترکیب برای بافت‌های غیر هدف از جمله بیضه قرار گرفته است (9-11). یافته‌های مطالعات متعدد در این زمینه بر نقش تنش‌های اکسیداتیو، پراکسیداسیون چربی و آپوپتوز سلولی در بروز اختلالات اسپرماتوژنز و ناباروری ناشی از این دارو تأکید دارند (8-10). مطالعات صورت گرفته در گذشته همچنین نشان داده-اند که شیمی‌درمانی به واسطه از بین بردن سلول‌های زایای بیضه موجب کاهش تعداد و از طریق کاهش

چربی و نیز سرکوب واکنش‌های آماسی می‌تواند در بهبود سمیت‌های تولیدمثلی ناشی از دوکسوروبیسین در موش واجد کارایی باشد (33). همچنان‌که، مطالعات انجام شده نیز آشکار ساخته است که میوه هندوانه ابوجهل به واسطه کاهش شاخص‌های پراکسیداسیون لیپیدی و افزایش میزان ترکیبات آنزیمی و غیرآنزیمی دستگاه دفاع آنتی‌اکسیدانت موجبات حفاظت از کبد در موش‌های صحرایی دیابتی را فراهم می‌آورد (14) و نیز قادر به بهبود هایپرپلازی خوش‌خیم تجربی پروستات در موش‌های صحرایی می‌باشد (34).

نتیجه‌گیری

عصاره هیدروالکلی میوه هندوانه ابوجهل می‌تواند واجد اثرات محافظتی بالقوه در سمیت‌های تولیدمثلی ناشی از دوکسوروبیسین در موش باشد. با این وجود، آشکار شدن دقیق کارایی درمانی عصاره هیدروالکلی میوه هندوانه ابوجهل جهت ارتقاء مطلوب روند شیمی-درمانی‌های وابسته به دوکسوروبیسین مستلزم پی‌ریزی مطالعات تجربی وسیع‌تر و نیز کارآزمایی‌های بالینی می‌باشد.

تشکر و قدردانی

این مطالعه حاصل طرح تحقیقاتی با کد 001/د/93 مصوب شورای پژوهشی دانشگاه ارومیه می‌باشد که بدین وسیله از مساعدت‌های صورت پذیرفته قدردانی می‌گردد.

همچنان‌که نتایج تحقیقات پیشین نیز نشان داده، انکوباسیون اووسیت‌ها با اسپرم‌های تولیدکننده گونه-های فعال اکسیژن در شرایط آزمایشگاه می‌تواند به آسیب اکسیداتیو اووسیت‌ها و نیز اختلال در تکامل جنین منجر گردد (30 و 31). اخیراً تلاش‌های روزافزونی در راستای یافتن ترکیباتی که قادر به کاهش عوارض مخرب داروهای شیمی‌درمانی در دستگاه تولیدمثلی نر باشند، صورت پذیرفته است. شواهد متعددی پیرامون کارایی ترکیباتی نظیر داکسی‌سایکلین که آنتی‌بیوتیک سنتتیکی مشتق شده از تتراسایکلین می‌باشد و دارای ویژگی‌های ضدالتهابی، ضدآپوپتوزی، ضدفیبروزی و آنتی‌اکسیدانت است (19) و نیز عصاره چای سبز که واجد خواص آنتی‌اکسیدانت قابل توجه می‌باشد، در برابر اختلالات اسپرماتوژنیک ناشی از دوکسوروبیسین در موش وجود دارند (32). علاوه بر موارد فوق، مطالعات دیگری نیز که در این راستا انجام پذیرفته است، از عصاره زالزالک (13) و بره موم (4) نیز به عنوان ترکیباتی کارا جهت کاهش عوارض جانبی دوکسوروبیسین در دستگاه تولیدمثلی موش‌های صحرایی نر به سبب دارا بودن خصوصیات آنتی‌اکسیدانت نام برده اند. مطالعه حاضر نیز نشان داد که عصاره هیدروالکلی میوه هندوانه ابوجهل قادر به مهار و یا کاهش آسیب‌های تولیدمثلی ناشی از تجویز دوکسوروبیسین در موش می‌باشد. چنین به نظر می‌رسد که میوه هندوانه ابوجهل نیز به سبب دارا بودن فعالیت آنتی‌اکسیدانت قابل ملاحظه، به واسطه تقویت فعالیت دستگاه دفاع آنتی‌اکسیدانت و مهار پراکسیداسیون

References

1. El-Sayyad HI, Ismail MF, Shalaby FM, Abou-El-Magd RF, Gaur RL, Fernando A, et al. Histopathological effects of cisplatin, doxorubicin and 5-fluorouracil (5-FU) on the liver of male albino rats. *Int J Biol Sci* 2009; 5: 466-473.

2. Henninger C, Huelsenbeck S, Wenzel P, Brand M, Huelsenbeck J, Schad A, et al. Chronic heart damage following doxorubicin treatment is alleviated by lovastatin. *Pharmacol Res* 2015; 91: 47-56.
3. Aziriova S, Repova Bednarova K, Krajcirovicova K, Hrenak J, Rajkovicova R, Arendasova K, et al. Doxorubicin-induced behavioral disturbances in rats: protective effect of melatonin and captopril. *Pharmacol Biochem Behav* 2014; 124: 284-289.
4. Rizk SM, Zaki HF, Mina MA. Propolis attenuates doxorubicin-induced testicular toxicity in rats. *Food Chem Toxicol* 2014; 67: 176-186.
5. Rashid S, Ali N, Nafees S, Ahmad ST, Arjumand W, Hasan SK, et al. Alleviation of doxorubicin-induced nephrotoxicity and hepatotoxicity by chrysin in Wistar rats. *Toxicol Mech Methods* 2013; 23: 337-345.
6. Eppstein DA, Kurahara CG, Bruno NA, Terrell TG. Prevention of doxorubicin-induced hematotoxicity in mice by interleukin 1. *Cancer Res* 1989; 49: 3955-3960.
7. Marques-Aleixo I, Santos-Alves E, Mariani D, Rizo-Roca D, Padrão AI, Rocha-Rodrigues S, et al. Physical exercise prior and during treatment reduces sub-chronic doxorubicin-induced mitochondrial toxicity and oxidative stress. *Mitochondrion* 2015; 20: 22-33.
8. El-Sheikh AA, Morsy MA, Mahmoud MM, Rifaai RA. Protective mechanisms of coenzyme-Q10 may involve up-regulation of testicular P-glycoprotein in doxorubicin-induced toxicity. *Environ Toxicol Pharmacol* 2014; 37: 772-781.
9. Xin YF, You ZQ, Gao HY, Zhou GL, Chen YX, Yu J, et al. Protective effect of *Lycium barbarum* polysaccharides against doxorubicin-induced testicular toxicity in rats. *Phytother Res* 2012; 26: 716-721.
10. Malekinejad H, Janbaz-Acyabar H, Razi M, Varasteh S. Preventive and protective effects of silymarin on doxorubicin-induced testicular damages correlate with changes in c-myc gene expression. *Phytomedicine* 2012; 19: 1077-1084.
11. Hou M, Chrysis D, Nurmio M, Parvinen M, Eksborg S, Söder O, et al. Doxorubicin induces apoptosis in germ line stem cells in the immature rat testis and amifostine cannot protect against this cytotoxicity. *Cancer Res* 2005; 65: 9999-10005.
12. Prahalathan C, Selvekumar E, Varalakshmi P. Lipoic acid ameliorates Adriamycin-induced testicular mitochondriopathy. *Reprod Toxicol* 2005; 20: 111-116.
13. Shalizar Jalali A, Hasanzadeh S. *Crataegus monogyna* fruit aqueous extract as a protective agent against doxorubicin-induced reproductive toxicity in male rats. *Avicenna J Phytomed* 2013; 3: 159-170.
14. Dallak M. In vivo, hypolipidemic and antioxidant effects of *Citrullus colocynthis* pulp extract in alloxan-induced diabetic rats. *African J Biotechnol* 2011; 10: 9898-9903.
15. Marzouk B, Marzouk Z, Haloui E, Fenina N, Bouraoui A, Aouni M. Screening of analgesic and anti-inflammatory activities of *Citrullus colocynthis* from southern Tunisia. *J Ethnopharmacol* 2010; 128: 15-9.
16. Marzouk B, Marzouk Z, Décor R, Edziri H, Haloui E, Fenina N, et al. Antibacterial and anticandidal screening of Tunisian *Citrullus colocynthis* Schrad. from Medenine. *J Ethnopharmacol* 2009; 125: 344-349.
17. Dallak M, Bin-Jalial I. Antioxidant activity of *Citrullus colocynthis* pulp extract in the RBC's of alloxan-induced diabetic rats. *Pak J Physiol* 2010; 6: 1-5.
18. Shokrzadeh M, Chabra A, Naghshvar F, Ahmadi A. The mitigating effect of *Citrullus colocynthis* (L.) fruit extract against genotoxicity induced by cyclophosphamide in mice bone marrow cells. *Scientific World J* 2013; 2013: 1-8.

19. Yeh YC, Lai HC, Ting CT, Lee WL, Wang LC, Wang KY, et al. Protection by doxycycline against doxorubicin-induced oxidative stress and apoptosis in mouse testes. *Biochem Pharmacol* 2007; 74: 969-980.
20. Babaei M, Najafi G, Shalizar Jalali A, Behfar M. Effects of unilateral iatrogenic vas deferens trauma on fertility: an experimental in vitro fertilization mice model study. *Bull Emerg Trauma* 2015; 3: 122-127.
21. Shalizar Jalali A, Najafi G, Hosseinchi M, Sedighnia A. Royal jelly alleviates sperm toxicity and improves in vitro fertilization outcome in Stanozolol-treated mice. *Iran J Reprod Med* 2015; 13: 15-22.
22. Howell SJ, Shalet SM. Testicular function following chemotherapy. *Hum Reprod Update* 2001; 7: 363-369.
23. Sawada T, Tamada H, Mori J. Secretion of testosterone and epidermal growth factor in mice with oligozoospermia caused by doxorubicin hydrochloride. *Andrologia* 1994; 26: 151-153.
24. Meistrich ML. Relationship between spermatogonial stem cell survival and testis function after cytotoxic therapy. *Br J Cancer Suppl* 1986; 7: 89-101.
25. Rezvanfar M, Sadrkhanlou R, Ahmadi A, Shojaei-Sadee H, Rezvanfar M, Mohammadirad A, et al. Protection of cyclophosphamide-induced toxicity in reproductive tract histology, sperm characteristics, and DNA damage by an herbal source; evidence for role of free-radical toxic stress. *Hum Exp Toxicol* 2008; 27:901-910.
26. Vernet P, Aitken RJ, Drevet JR. Antioxidant strategies in the epididymis. *Mol Cell Endocrinol* 2004; 216: 31-39.
27. de Lamirande E, Gagnon C. Reactive oxygen species and human spermatozoa. II. Depletion of adenosine triphosphate plays an important role in the inhibition of sperm motility. *J Androl* 1992; 13: 379-386.
28. Erenpreiss J, Spano M, Erenpreisa J, Bungum M, Giwercman A. Sperm chromatin structure and male fertility: biological and clinical aspects. *Asian J Androl* 2006; 8: 11-29.
29. Moustafa MH, Sharma RK, Thornton J, Mascha E, Abdel-Hafez MA, Thomas AJ Jr, et al. Relationship between ROS production, apoptosis and DNA denaturation in spermatozoa from patients examined for infertility. *Hum Reprod* 2004; 19: 129-138.
30. Said TM, Agarwal A, Sharma RK, Thomas AJ Jr, Sikka SC. Impact of sperm morphology on DNA damage caused by oxidative stress induced by beta-nicotinamide adenine dinucleotide phosphate. *Fertil Steril* 2005; 83: 95-103.
31. Nasr-Esfahani MH, Aitken JR, Johnson MH. Hydrogen peroxide levels in mouse oocytes and early cleavage stage embryos developed in vitro or in vivo. *Development* 1990; 109: 501-507.
32. Sato K, Sueoka K, Tanigaki R, Tajima H, Nakabayashi A, Yoshimura Y, et al. Green tea extracts attenuate doxorubicin-induced spermatogenic disorders in conjunction with higher telomerase activity in mice. *J Assist Reprod Genet* 2010; 27: 501-508.
33. Nessa F, Khan SA. Evaluation of antioxidant and xanthine oxidase inhibitory activity of different solvent extracts of leaves of *Citrullus colocynthis*. *Pharmacognosy Res* 2014; 6: 218-226.
34. Dhanotiya R, Chauhan NS, Saraf DK, Dixit VK. Effect of *Citrullus colocynthis* Schard on testosterone-induced benign prostatic hyperplasia. *J Complement Integr Med* 2009; 6: 1-13.