مجله علمی دانشگاه علوم پزشکی کردستان / دوره بیست و یکم / خرداد و تیر 95/13-21-11

بررسی تاثیر لایه ی اپی تلیال و اسفنجی بر میزان شفافیت پرده ی آمنیون برای پیوند به عنوان جایگزین در مهندسی بافت قرنیه

قاسم یزدان پناه[1]، تینا دیهیم[2]،حبیب الله پیروی[3] ، حسن نیک نژاد[4]

1.پزشک عمومی، گروه مهندسی بافت و پزشکی بازساختی، دانشکده فناوری های نوین پزشکی، دانشگاه علوم پزشکی شهید بهشتی، تهران، ایران

2.پزشک عمومی، مرکز تحقیقات نانوتکنولوژی پزشکی و مهندسی بافت، دانشگاه علوم پزشکی شهید بهشتی، تهران، ایران

3.استاد، جراح عروق، مرکز تحقیقات نانوتکنولوژی پزشکی و مهندسی بافت، دانشگاه علوم پزشکی شهید بهشتی، تهران، ایران

4. دانشیار، دکترای فارماکولوژی، گروه مهندسی بافت و پزشکی بازساختی و مرکز تحقیقات نانوتکنولوژی پزشکی و مهندسی بافت ، دانشکده فناوری های نوین پزشکی، دانشگاه علوم پزشکی شهید بهشتی، تهران، ایران، تلفن ثابت: 021-22439848، niknejad@sbmu.ac.ir

چکیده

زمینه و هدف: میزان نور عبوری از پرده ی آمنیون، تاثیر بسزایی در کیفیت بینایی پس از پیوند این بیومتریال در ترمیم قرنیه دارد. در این مطالعه نقش عواملی مانند ناحیه ی جداسازی پرده ی آمنیون از جفت و هم چنین لایه های آن از نظر بافت شناسی، بر توانایی عبور نور از پرده آمنیون (شفافیت) بررسی شده است.

روش بررسی: پرده های آمنیون از نواحی دیسک و پریفرال (2 سانتی متر خارج از لبه ی دیسک) جفت به دست آمدند. میزان عبور نور از بافت های تهیه شده به صورت سالم و پس از حذف لایه های اپی تلیال و اسفنجی اندازه گیری شد. ضخامت پرده های آمنیون با استفاده از آنالیز کامپیوتری عکس های برش های بافتی اندازه گیری شد.

نتایج: پرده های آمنیون موجود در ناحیه ی پریفرال جفت، نور را بیشتر از بافت های قرار گرفته بر روی دیسک عبور می دهند. بررسی های بافت شناسی تفاوت ساختاری بین سلول های اپی تلیال ناحیه ی جفت با ناحیه ی پریفرال را نشان دادند. حذف سلول های اپی تلیال علاوه بر افزایش شفافیت بافت ها، باعث از بین رفتن اختلاف میزان عبور نور از پرده های آمنیون نواحی دیسک و پریفرال شد، در حالی که همچنان ضخامت این دو ناحیه پس از حذف لایه ی اپی تلیال با هم تفاوت معنادار داشت.

نتیجه گیری: سلول های اپی تلیال پرده ی آمنیون که دارای خواص سلول های بنیادی است، نقش اساسی را در توانایی عبور نور از پرده ی آمنیون دارد و ضخامت تاثیر معناداری بر میزان عبور نور ندارد.

کلید واژه: پرده ی آمنیون، سلول های اپی تلیال، میزان عبور نور، نواحی جفت، ضخامت

وصول مقاله:94/2/27 اصلاحیه نهایی:94/10/20 پذیرش:94/11/20

[Downloaded from sjku.muk.ac.ir on 2026-11-25]

[DOI: 10.22102/21.2.11]

مقدمه

پرده ی آمنیون (amniotic membrane) نزدیک ترین لایه ی پرده های جنینی به جنین است که به عنوان یک بیومتریال طبیعی شناخته می شود (1). این بافت بدون رگ و عصب بوده و از پنج لایه ی جدا از هم تشکیل شده است. این لایه ها شامل لایه ی اپی تلیال (حاوی سلول های اپی تلیال)، غشای پایه، لایه ی فشرده، لایه ی فیبروبلاست (حاوی سلول های مزانشیمی) و لایه ی اسفنجی هستند (2). پرده ی آمنیون خواص تنظیم کنندگی سیستم ایمنی (3)، ایمنی زایی کم (4) و ضد التهاب (5) دارد. همچنین پرده ی آمنیون خصوصیات ضد فیبروز و اسکار (6)، ضد باکتری (7) و تنظیم کنندگی رگ زایی (9و8) را دارد که به همراه قیمت مناسب و دسترسی آسان می تواند در موارد بالینی گوناگونی استفاده گردد. تا کنون پرده ی آمنیون در جهت پوشش زخم ها و سوختگی های پوستی (11و10)، جراحی های چشم (12)، و به عنوان یک بستر برای تحویل انواع سلول ها (13) مورد استفاده قرار گرفته است. همچنین به تازگی پرده ی آمنیون به عنوان یک بافت طبیعی ضد سرطانی با توانایی القای آپوپتوز در سلول های سرطانی (16-14)، و مهار آنژیوژنز معرفی شده است (17و9و8).

یکی از پرکاربردترین موارد استفاده ی بالینی از پرده ی آمنیون در جراحی های چشم می باشد (12). پیوند پرده ی آمنیون (Amniotic Membrane Transplantation, AMT) برای اولین بار در جهت مداوای سطوح آسیب دیده ی چشم توسط de Roth و Sorsby پیشنهاد شده است (19و18). پس از آن مطالعات بسیاری برای پیوند پرده ی آمنیون در چشم پزشکی انجام شده است (20و12). این بافت برای بازسازی سطوح قرنیه و ملتحمه از جمله آسیب یا زخم طول کشیده ی اپی تلیال قرنیه (21)، سوختگی های شیمیایی (22)، سندروم استیون-جانسون (23)، ناخنک چشم (24) و بولوس کراتوپاتی ها (25) مورد استفاده قرار گرفته است (26). همچنین، سلول های اپی تلیال لیمبال کشت داده شده بر روی پرده ی آمنیون در مواقع نبود سلول های بنیادی اپی تلیال لیمبال مورد استفاده قرار گرفته اند (29-27). رشد، تکثیر، مورفوژنز و تمایز سلول های اپی تلیال می تواند به وسیله ی فاکتورهای رشد و سایتوکاین هایی که با مقادیر بالا در پرده ی آمنیون وجود دارند، افزایش یابد (1).

همانطور که بیان شد، یکی از کاربردهای مهم پرده ی آمنیون استفاده از این بافت در بازسازی قرنیه است (12). پرده ی آمنیون خواص ساختاری مشابهی با قرنیه دارد و به همین دلیل به عنوان جایگزین قرنیه مورد استفاده قرار می گیرد (31و30). یکی از مهم ترین عوامل موثر در کیفیت بینایی بیمارانی که مبتلا به بیماری های قرنیه هستند، از دست رفتن شفافیت قرنیه بر اثر بیماری ها و آسیب ها می باشد (32). لذا با توجه به گزارشات نشان دهنده ی ماندگاری طولانی مدت پرده ی آمنیون در سطح چشم (حداقل به مدت 10 ماه) (33)، شفافیت پرده ی آمنیون پیوند شده می تواند تاثیر قابل توجهی بر کیفیت بینایی بیماران داشته باشد. مطالعات نشان داده اند که عواملی از جمله روش نگهداری بافت های آمنیون و تفاوت های ساختاری در پرده ی آمنیون که می تواند وابسته به دهنده ها و محل جداسازی پرده ی آمنیون از جفت باشد، می توانند منجر به ایجاد اختلاف در میزان شفافیت بافت های آمنیون مختلف شوند (36-34). لذا شناسایی منشا تفاوت ها در شفافیت پرده ی آمنیون برای به دست آمدن نتایج کلینیکی مطلوب تر، ضروری به نظر می رسد. با توجه به مطالب ذکر شده، در این مطالعه در نظر بوده است تا نقش ناحیه ی جداسازی پرده ی آمنیون از جفت و هم چنین لایه های خارجی پرده ی آمنیون، از نظر بافت شناختی، بر روی میزان عبور نور از آن (شفافیت، Transparency) مورد بررسی قرار گیرد.

[Downloaded from sjku.muk.ac.ir on 2026-11-25]

[DOI: 10.22102/21.2.11]

روش بررسی

این مطالعه تجربی و آزمایشگاهی مورد تایید کمیته اخلاق در پژوهش دانشگاه علوم پزشکی شهید بهشتی می باشد. جفت ها (30 عدد) از سزارین های انتخابی از مادران در سن بارداری 36 تا 38 هفته و منفی از نظر ویروس نقص ایمنی اکتسابی، هپاتیت B و C و سیفلیس، به دست آمده و در اولین زمان ممکن در دمای 4 درجه سانتی گراد به آزمایشگاه انتقال داده شدند. پرده ی آمنیون از کوریون جدا شده و چندین نوبت به وسیله ی بافر فسفات سالین برای حذف باقی مانده های خون شستشو داده شد. سپس نمونه ها از ناحیه های دیسک و پریفرال به اندازه های 5×2 سانتی متر مربع بریده شدند. ناحیه های دیسک و پریفرال برای هر جفت به این گونه تعریف شد که دیسک معادل با ناحیه ی بر روی دیسک (از بند ناف تا لبه ی دیسک) و ناحیه ی پریفرال معادل با 2 سانتی متر بیرون از لبه ی دیسک در نظر گرفته شد (شکل 1). با توجه به تغییرات مورفولوژیکی صورت گرفته در پرده ی آمنیون در ناحیه ی سرویکس، بافت های قرار گرفته در پل تحتانی رحم و هم چنین سرویکس در این مطالعه استفاده نشدند.

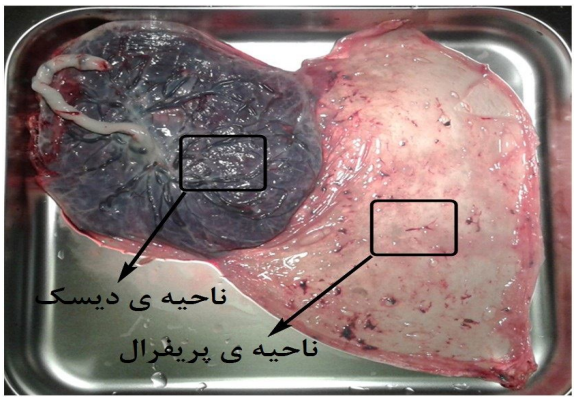

شکل 1: عکس نشان دهنده ی جفت تازه. پرده ی آمنیون بر روی دیسک جفت به عنوان پرده ی آمنیون ناحیه ی دیسک، و بافت جدا شده از 2 سانتی متر بیرون از لبه ی دیسک به عنوان پرده ی آمنیون پریفرال در نظر گرفته شد.

اندازه گیری میزان عبور نور

همانند آنچه قبلاً بیان شده است (36و34)، جهت اندازه گیری میزان عبور نور از نمونه ها، پرده های آمنیون به صورت مرطوب در بین دو لام بدون تاخوردگی و حباب هوا قرار داده شدند. سپس، درصد عبور نور در طول موج های 450 و 600 نانومتر با استفاده از دستگاه اسپکتروفوتومتر (Cecil, UK) اندازه گیری شد. دو لام مرطوب شده با بافر فسفات سالین، به عنوان بلانک در نظر گرفته شد. میزان عبور نور در سه ناحیه ی متفاوت از هر نمونه و در هر دو طول موج اندازه گیری شد.

عبور نور نمونه های پرده ی آمنیون هم چنین به صورت کیفی با استفاده از توانایی خوانا بودن یک کلمه از طریق پرده ی آمنیون بررسی شد. پرده های آمنیون 3 سانتی متر بالای صفحه نگه داشته شدند و عکس ها از فاصله ی ثابت گرفته شدند.

حذف لایه های اپی تلیال و اسفنجی

در جهت حذف لایه ی اپی تلیال از پرده ی آمنیون حاصل از هر دو ناحیه ی دیسک و پریفرال جفت، نمونه ها در محلول آنزیمی تریپسین-EDTA 0/03% برای 10 دقیقه قرار داده شدند. سپس بافت ها با بافر فسفات سالین شسته

[Downloaded from sjku.muk.ac.ir on 2026-11-25]

[DOI: 10.22102/21.2.11]

شدند و سلول های اپی تلیال به آرامی با استفاده از اسکرپر سلول بدون آسیب به غشای پایه حذف شدند.

برای حذف لایه ی اسفنجی، پرده ی آمنیون بر روی یک سطح مرطوب در حالتی که سمت مزانشیمی رو به بالا باشد، پهن شد. سپس لایه ی اسفنجی به آرامی با استفاده از اسکرپر سلول بدون آسیب رسانی به لایه ی فیبروبلاست حذف شد. بررسی های میکروسکوپی نشان دادند که روند حذف لایه ها تاثیری بر روی غشای پایه و لایه ی فیبروبلاستی نداشته است.

بافت شناسی

نمونه های پرده ی آمنیون در فرمالین 10% فیکس شدند. سپس، در پارافین غوطه ور شدند و به برش های بافتی 4 میکرومتری با استفاده از میکروتوم بریده شدند. پس از آن برش های بافتی با استفاده از هماتوکسیلین و ائوزین، رنگ آمیزی شدند. نمونه های آماده شده با استفاده از میکروسکوپ نوری مشاهده و بررسی شدند (Olympus, Japan).

اندازه گیری ضخامت

ضخامت برش های بافتی به وسیله ی آنالیزهای کامپیوتری بر روی عکس های بافتی نمونه ها، توسط نرم افزار ImageJ (National Institutes of Health, Bethesda, Maryland, available at: http://imagej.nih.gov/ij)، اندازه گیری شد. ضخامت 5 ناحیه از هر نمونه اندازه گیری شد و میانگین آنها به عنوان ضخامت بافت در نظر گرفته شد.

آنالیز آماری

نتایج به صورت میانگین ± خطای استاندارد از میانگین نشان داده شده اند. در جهت انجام آنالیز آماری نتایج به دست آمده در این مطالعه، با توجه به تعداد گروه های مورد مقایسه (بیشتر از 3 گروه)، از آنالیز واریانس یک طرفه (One-way ANOVA) و پسا آزمون Tukey's استفاده شد. با توجه به نرمال بودن توزیع متغیرهای وابسته، پیش فرض های استفاده از این آزمون شامل استقلال نمونه ها از یکدیگر و خطی بودن رابطه ی بین متغیرها می باشد. جهت انجام آنالیزهای آماری از نرم افزار graphpad prism ویرایش 5/04 استفاده شد.

نتایج

میزان عبور نور از ناحیه ی پریفرال پرده ی آمنیون بیشتر از ناحیه ی دیسک است.

اندازه گیری شفافیت (میزان عبور نور مرئی) پرده ی آمنیون دارای سلول های اپی تلیال با استفاده از اسپکتروفوتومتر در طول موج های 450 و 600 نانومتر نشان داد که ناحیه ی پریفرال پرده ی آمنیون تازه شفاف تر از ناحیه ی دیسک است. میزان عبور نور برای ناحیه ی پریفرال به ترتیب در طول موج های 450 و 600 نانومتر برابر با 3/84 ± 42/63% و 4/13 ± 49/67%، و برای ناحیه ی دیسک به ترتیب برابر با 3/32 ± 23/77% و 3/71 ± 29/79% بود (شکل 2).

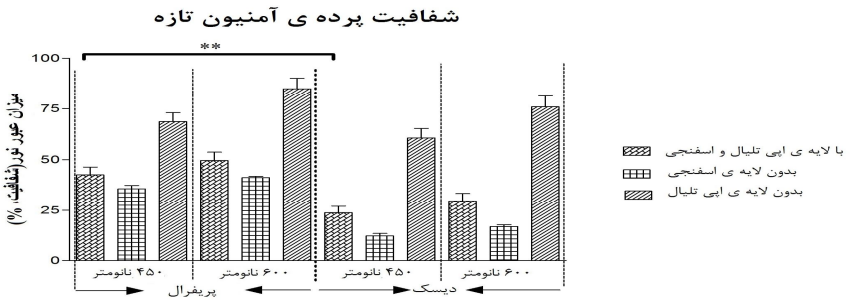

شکل 2: شفافیت (میزان عبور نور مرئی) در ناحیه های دیسک و پریفرال پرده ی آمنیون تازه در 450 و 600 نانومتر اندازه گیری شده با اسپکتروفوتومتر. ناحیه ی پریفرال پرده ی آمنیون کامل شفاف تر از ناحیه ی دیسک پرده ی آمنیون کامل است. پرده ی آمنیون بدون لایه ی اسفنجی نتایج مشابه با پرده ی آمنیون کامل نشان داد. حذف لایه ی اپی تلیال باعث از بین رفتن اختلاف شفافیت بین پرده ی آمنیون پریفرال و دیسک شد (**p<0/001).

[Downloaded from sjku.muk.ac.ir on 2026-11-25]

[DOI: 10.22102/21.2.11]

تفاوت بافت شناسی بین نواحی پریفرال و دیسک پرده ی آمنیون وجود دارد.

پس از مشاهده ی شفافیت متفاوت بین ناحیه های دیسک و پریفرال، این فرضیه مطرح شد که منشا این اختلاف، تفاوت بافت شناسی بین پرده های آمنیون دو ناحیه ی جفت است. برش های بافتی رنگ شده به روشنی پنج لایه ی پرده ی آمنیون را نشان دادند که شامل یک لایه ی اپی تلیال، غشای پایه، لایه ی فشرده، لایه ی فیبروبلاست و لایه ی اسفنجی هستند (شکل 3). لایه ی اپی تلیال ناحیه ی پریفرال به صورت معناداری متفاوت با ناحیه ی دیسک بود. سلول های اپی تلیال ناحیه ی دیسک به صورت استوانه ای هستند و هسته های آنها در قله ی سلول ها وجود دارد که به آنها شکلی شبیه به سلول ترشحی می دهد. در مقابل، سلول های اپی تلیال در ناحیه ی پریفرال، به صورت مکعبی با هسته های مرکزی قرار گرفته اند. تفاوت دیگری در ساختار بافتی ناحیه های پریفرال و دیسک پرده ی آمنیون دیده نشد.



شکل 3: تفاوت ها در ساختار بافت شناسی بین ناحیه ها ی پریفرال (A) و دیسک (B) پرده ی آمنیون تازه. پرده ی آمنیون 5 لایه دارد که شامل لایه ی اپی تلیال، غشای پایه، لایه ی فشرده، لایه ی فیبروبلاستی و لایه ی اسفنجی می باشد. سلول های اپی تلیال دیسک استوانه ای هستند و هسته های آنها در قله قرار دارد، در حالی که سلول های پریفرال مکعبی شکل بوده و هسته های آنها در مرکز سلول های قرار دارد. (Scale bar: 25 µm)

پرده ی آمنیون در ناحیه ی دیسک ضخیم تر از ناحیه ی پریفرال است.

عامل دیگر تفاوت در کدورت می تواند بر اثر تفاوت در ضخامت بین ناحیه ها ی پریفرال و دیسک پرده ی آمنیون باشد، لذا ضخامت برش های بافتی شناسی نمونه های پرده ی آمنیون در عکس های تهیه شده، با استفاده از نرم افزار اندازه گیری شد (شکل 4). بررسی ها نشان دادند که ناحیه ی پریفرال پرده ی آمنیون تازه ضخامت 8/33 ± 80/5 میکرومتر داشته که به صورت معناداری کمتر از ضخامت ناحیه ی دیسک بود (7/38 ± 142/54 میکرومتر، شکل 5).

حذف لایه ی اسفنجی تغییری در ضخامت نواحی پریفرال و دیسک ایجاد نکرد. با این که حذف لایه ی اپی تلیال ضخامت پرده ی آمنیون پریفرال را تغییر نداد، ولی بافت دیسک بدون لایه ی اپی تلیال به صورت معناداری کاهش ضخامت در مقابل دیسک سالم داشت. همچنین ضخامت غشای پایه و استروما در ناحیه ی دیسک پرده ی آمنیون پس از حذف سلول های اپی تلیال همچنان بیشتر از ناحیه ی پریفرال بود (دیسک بدون لایه ی اپی تلیال، 7/93 ± 105/98 میکرومتر، پریفرال بدون لایه ی اپی تلیال، 6/38 ± 65/45 میکرومتر، شکل 5).

[Downloaded from sjku.muk.ac.ir on 2026-11-25]

[DOI: 10.22102/21.2.11]



شکل 4: عکس های نشان دهنده ی پرده ی آمنیون تازه پس از سلول زدایی و حذف لایه ی اسفنجی. پرده ی آمنیون تازه ی پریفرال بدون لایه ی اسفنجی (A)، پرده ی آمنیون تازه ی پریفرال بدون لایه ی اپی تلیال (B)، پرده ی آمنیون تازه ی دیسک بدون لایه ی اسفنجی (C) و پرده ی آمنیون تازه ی دیسک بدون لایه ی اپی تلیال (D). (بزرگنمایی شکل های الف و ج ×400 و شکل های ب و د ×200. Scale bar: 50 میکرومتر (ب ود)، 25 میکرومتر (الف و ج))

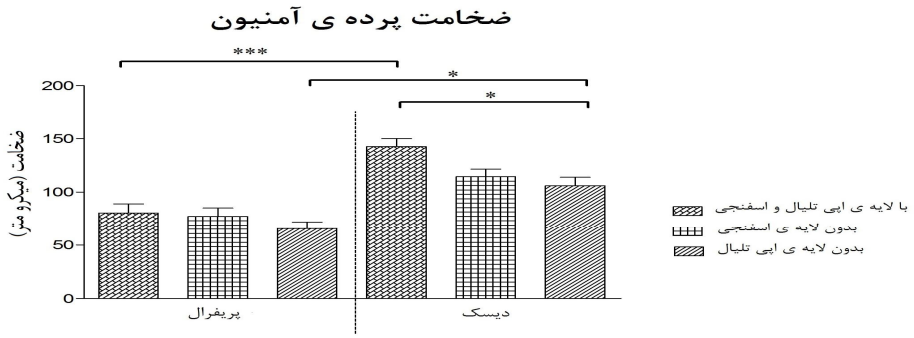

شکل 5: تاثیرات پروسه های مختلف بر ضخامت پرده ی آمنیون. ناحیه ی دیسک ضخیم تر از ناحیه ی پریفرال در پرده ی آمنیون تازه است. حذف لایه ی اپی تلیال ضخامت پرده ی آمنیون را در ناحیه ی دیسک کاهش داد *p<0/05 و *** p<۰/۰۰۱

حذف لایه ی اپی تلیال شفافیت پرده ی آمنیون را افزایش می دهد.

بر اساس بررسی های بافت شناسی و همچنین نتایج اندازه گیری ضخامت، کدورت در پرده های آمنیون می تواند به دلیل لایه های اسفنجی یا اپی تلیال باشد. بنابراین، ابتدا لایه ی اسفنجی به آرامی حذف شد و میزان عبور نور بررسی شد. نتایج نشان دادند که شفافیت پرده ی آمنیون پس از حذف لایه ی اسفنجی تغییر معناداری نداشت (شکل 2). پس از آن، لایه ی اپی تلیال نمونه های پرده ی آمنیون با استفاده از هضم آنزیمی و اسکرپ حذف شدند. نتایج نشان دادند که عبور نور از پرده ی آمنیون در هر دو ناحیه ی پریفرال و دیسک افزایش یافت. هم چنین تفاوتی در شفافیت بین دو ناحیه دیده نشد (به ترتیب 4/43 ± 68/67% در مقابل 4/65 ± 60/71% در 450 نانومتر).

بررسی های کیفی و مقایسه ای عکس های گرفته شده برای نشان دادن شفافیت پرده های آمنیون نشان داد که عبور نور پس از حذف سلول های اپی تلیال آمنیون بهبود می یابد، لذا خواندن کلمه ی "ophthalmology" از طریق پرده ی آمنیون بدون سلول آسانتر بوده است (شکل 6).

[Downloaded from sjku.muk.ac.ir on 2026-11-25]

[DOI: 10.22102/21.2.11]

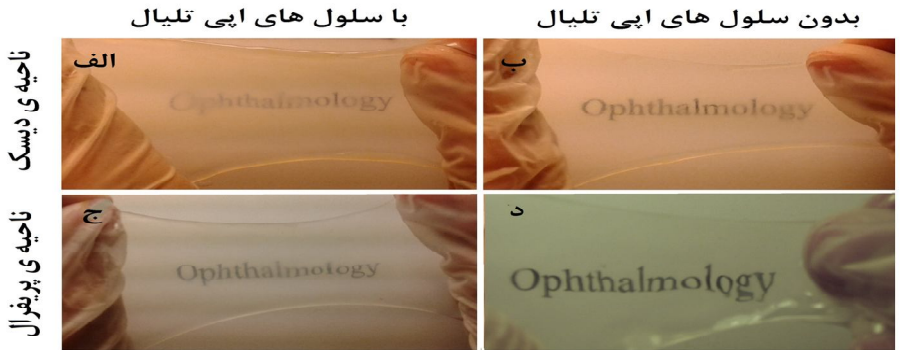

شکل 6: بررسی کیفی شفافیت پرده آمنیون. توانایی خواندن کلمه ی "Ophthalmology" از میان پرده ی آمنیون نشان دهنده ی شفافیت آن بعد از حذف سلول های اپی تلیال می باشد.

بحث

پرده ی آمنیون به صورت گسترده برای بازسازی سطح چشم و قرنیه مورد استفاده قرار می گیرد. نشان داده شده است که این بیومتریال طبیعی علاوه بر کاهش التهاب، روند بهبود و ترمیم قرنیه و سطح چشم را سرعت می بخشد. همچنین پرده ی آمنیون می تواند به عنوان حامل سلول های اپی تلیال و اندوتلیال قرنیه در حالت هایی که قرنیه برای ترمیم احتیاج به این سلول ها دارد، مورد استفاده قرار گیرد. با توجه به حضور طولانی مدت پرده ی آمنیون پس از پیوند بر سطح چشم (33)، شفافیت آن در جهت تضمین کیفیت مناسب بینایی برای بیماران از اهمیت بالایی برخوردار است. با توجه به انتشار گزارشاتی مبنی بر امکان وجود تفاوت در بافت های پرده ی آمنیون از نواحی مختلف جفت (34)، هدف از این مطالعه بررسی تاثیر ناحیه ای از جفت که پرده ی آمینون (پریفرال و دیسک) از آن به دست آمده است، و همچنین تاثیر لایه های اسفنجی و اپی تلیال به عنوان عوامل احتمالی موثر در شفافیت پرده ی آمنیون بوده است.

نتایج اولیه ی بررسی شفافیت پرده های آمنیون به دست آمده از نواحی دیسک و پریفرال جفت نشان دادند که پرده ی آمنیون دیسک به صورت معناداری نور کمتری را نسبت به بافت ناحیه ی پریفرال عبور می دهد. این یافته همسو با مطالعه کانون و همکاران می باشد. آنها در مطالعه ی خود نشان داده اند که پرده ی آمنیون جداشده از نواحی دورتر از دیسک نور بیشتری را نسبت به بافت های جداشده از نواحی نزدیک تر به دیسک عبور می دهند ولی ارزیابی مشخصی را از دلایل این تفاوت بیان نکرده اند (34). پس از مشاهده ی این تفاوت در میزان عبور نور، در جهت یافتن دلایل احتمالی تفاوت شفافیت بین نواحی دیسک و پریفرال، ساختارهای بافت شناختی نمونه ها مورد بررسی قرار گرفت. بررسی ها با میکروسکوپ نوری نشان دادند که بین لایه ی اپی تلیال نواحی پریفرال و دیسک تفاوت وجود دارد (شکل 3). سلول های اپی تلیال در ناحیه ی پریفرال مکعبی شکل هستند و هسته های گرد آنها در مرکز سلول دیده می شود، در حالی که سلول های لایه ی اپی تلیال در ناحیه ی دیسک استوانه ای شکل هستند (کشیده تر از سلول های اپی تلیال پریفرال هستند) و هسته های آنها در قله ی سلول ها قرار دارند، که این ساختار به سلول های نواحی دیسک نمای ترشحی می دهد. سلول های اپی تلیال آمنیون انواعی از فاکتورهای رشد مانند فاکتور رشد هپاتوسیتی، فاکتور رشد مشتق از پلاکت، فاکتور رشد ترانسفورمینگ و اینترلوکین 6 و 10 را در دوران جنینی ترشح می کنند (9). بنابراین، علاوه بر تفاوت های ساختاری سلول های اپی تلیال حاصل از نواحی پریفرال و دیسک، امکان وجود تفاوت در مواد داخل سلولی آنها نیز وجود دارد (یا مواد مشابه با مقادیر

[Downloaded from sjku.muk.ac.ir on 2026-11-25]

[DOI: 10.22102/21.2.11]

متفاوت)، که می تواند توانایی عبور نور از پرده ی آمنیون را تحت تاثیر قرار دهد.

نتایج این مطالعه نشان داده است بین پرده های آمنیون جداسازی شده از نواحی پریفرال و دیسک اختلاف ضخامت وجود دارد ، که می تواند عامل تفاوت شفافیت بین بافت های این دو ناحیه باشد. با توجه به نتایج به دست آمده مبنی بر تفاوت های بافت شناختی بین پرده های آمنیون نواحی دیسک و پریفرال (شکل 3)، نقش لایه های خارجی پرده ی آمنیون (لایه های اپی تلیال و اسفنجی) در ضخامت و شفافیت نمونه های پرده ی آمنیون مورد ارزیابی قرار گرفته است. لایه ی اسفنجی نزدیک ترین لایه ی پرده ی آمنیون به کوریون است که می تواند ضخامت و میزان عبور نور پرده ی آمنیون را تحت تاثیر قرار دهد. نشان داده شده است که در روند جداسازی پرده ی آمنیون از کوریون، لایه ی اسفنجی در بعضی از نواحی به کوریون متصل باقی می ماند (13). همچنین مقادیر زیادی از مواد موکوزی (37) در لایه ی اسفنجی وجود دارد که می تواند خصوصیت عبور نور پرده ی آمنیون را تحت تاثیر قرار دهد. به همین منظور نقش لایه ی اسفنجی به عنوان عامل احتمالی تفاوت بین شفافیت و ضخامت نواحی دیسک و پریفرال مورد بررسی قرار گرفت. نتایج به دست آمده نشان دادندکه حذف لایه ی اسفنجی تاثیری بر کاهش معنادار ضخامت و همچنین تغییر معنادار شفافیت پرده ی آمنیون نواحی دیسک و پریفرال ندارد. با این که نشان داده شده است که ساختارهای موکوئیدی می توانند بر عبور نور در قرنیه موثر باشند و منجر به کاهش شفافیت قرنیه شوند (38)، نتایج این مطالعه نشان دادکه لایه ی اسفنجی پرده ی آمنیون با ساختاری موکوزی، تاثیر معناداری بر عبور نور از این بافت ندارد.

همانطور که توضیح داده شد یکی از قابل توجه ترین تفاوت های بافت شناسی بین پرده های آمنیون نواحی پریفرال و دیسک، تفاوت در ساختار مورفولوژیک سلول های اپی تلیال آنها است. لذا در این مطالعه شفافیت و ضخامت پرده ی آمنیون نواحی دیسک و پریفرال پس از حذف لایه ی اپی تلیال، با یکدیگر و همچنین با حالتی که دارای لایه ی اپی تلیال بودند، مقایسه شد. با این که تفاوت ضخامت بین پرده ی آمنیون دیسک و پریفرال بعد از حذف لایه ی اپی تلیال پایدار ماند، ولی روند حذف سلول های اپی تلیال پرده ی آمنیون، شفافیت این بافت را افزایش داد و تفاوت بین شفافیت نواحی دیسک و پریفرال را از بین برد. با توجه نتایج به دست آمده، سلول های اپی تلیال پرده ی آمنیون که تشکیل دهنده ی لایه ی بیرونی این بافت هستند به عنوان عامل اصلی تاثیر گذار در شفافیت پرده ی آمنیون معرفی می شوند. این سلول ها منجر به تفاوت میزان عبور نور ما بین نواحی دیسک و پریفرال پرده ی آمنیون هستند، که این تاثیر وابسته به ضخامت بافت های پرده ی آمنیون نمی باشد، و این تاثیر در توانایی خواندن یک کلمه در شکل 6 به خوبی نشان داده شده است. ایجیری و همکاران گزارش کرده اند که پرده ی آمنیون حاوی سلول های اپی تلیال با پرده ی آمنیون بدون این سلول ها، از نظر میزان عبور نور در محدوده ی نور مرئی تفاوتی ندارد. این نتیجه گیری که بر خلاف نتایج این مطالعه است می تواند به دلیل اختلاف در نحوه ی نگهداری بافت باشد، زیرا در این مطالعه از پرده های آمنیون کرایوپریزرو شده (نگهداری بافت در دمای 80- درجه سانتی گراد به مدت 6 ماه تا یک سال) استفاده شده است (36). این روش نگهداری می تواند منجر به تغییرات ساختاری در بافت پرده ی آمنیون شود (40-39) که می تواند توجیهی برای اختلاف نتایج به دست آمده بین این دو مطالعه باشد. لذا انجام مطالعات تکمیلی توصیه می شود.

نتیجه گیری

در این مطالعه برای اولین بار عوامل موثر بر شفافیت پرده ی آمنیون به عنوان بیومتریالی که در بالین به عنوان جایگزین

[Downloaded from sjku.muk.ac.ir on 2026-11-25]

[DOI: 10.22102/21.2.11]

قرنیه مورد استفاده قرار می گیرد، مورد ارزیابی قرار گرفته است. نتایج این مطالعه نشان داد که ناحیه هایی از جفت که پرده ی آمنیون از آن به دست می آید، از نظر میزان عبور نور با هم متفاوت هستند. پرده ی آمنیون ناحیه ی دیسک نور کمتری را نسبت به ناحیه ی پریفرال عبور می دهد که این تفاوت به دلیل تفاوت ساختاری سلول های اپی تلیال آمنیون تشکیل دهنده ی لایه ی اپی تلیال می باشد و وابسته به تفاوت ضخامت و لایه ی اسفنجی پرده ی آمنیون نمی باشد. حذف سلول های اپی تلیال پرده ی آمنیون منجر به افزایش شفافیت این بافت می شود که این موضوع باید در کاربردهای بالینی چشم پزشکی مورد توجه قرار گیرد.

تشکر و قدردانی

بدینوسیله از پرسنل اتاق عمل بیمارستان عرفان و آیت الله طالقانی تهران که در تهیه بافت آمنیون همکاری نمودند صمیمانه قدردانی می نماییم. نتایج این مقاله از پایان نامه پزشکی عمومی استخراج شده است.

Reference

1. Niknejad H, Peirovi H, Jorjani M, Ahmadiani A, Ghanavi J, Seifalian AM. Properties of the amniotic membrane for potential use in tissue engineering. Eur Cell Mater 2008; 15: 88-99.
2. Niknejad H, Deihim T, Peirovi H, Abolghasemi H. Serum-free cryopreservation of human amniotic epithelial cells before and after isolation from their natural scaffold. Cryobiology 2013; 67: 56-63.
3. Garfias Y, Zaga-Clavellina V, Vadillo-Ortega F, Osorio M, Jimenez-Martinez MC. Amniotic membrane is an immunosuppressor of peripheral blood mononuclear cells. Immunol Invest 2011; 40: 183-96.
4. Kubo M, Sonoda Y, Muramatsu R, Usui M. Immunogenicity of human amniotic membrane in experimental xenotransplantation. Invest Ophthalmol Vis Sci 2001; 42: 1539-46.
5. Peirovi H, Rezvani N, Hajinasrollah M, Mohammadi SS, Niknejad H. Implantation of amniotic membrane as a vascular substitute in the external jugular vein of juvenile sheep. J Vasc Surg 2012; 56: 1098-104.
6. Hemphill C, Stavoe K, Khalpey Z. First in man: amniotic stem cell injection promotes scar remodeling and healing processes in late-stage fibrosis. Int J Cardiol 2014; 174: 442-3.
7. Tehrani FA, Ahmadiani A, Niknejad H. The effects of preservation procedures on antibacterial property of amniotic membrane. Cryobiology 2013; 67: 293-8.
8. Yazdanpanah G, Paeini-Vayghan G, Asadi S, Niknejad H. The effects of cryopreservation on angiogenesis modulation activity of human amniotic membrane. Cryobiology 2015; 71: 413-418.
9. Niknejad H, Paeini-Vayghan G, Tehrani FA, Khayat-Khoei M, Peirovi H. Side dependent effects of the human amnion on angiogenesis. Placenta 2013; 34: 340-5.
10. Jasinkowski NL, Cullum JL. Human amniotic membrane: As a wound dressing. AORN J 1984; 39: 894-5, 8-9.
11. Quinby WC Jr, Hoover HC, Scheflan M, Walters PT, Slavin SA, Bondoc CC. Clinical trials of amniotic membranes in burn wound care. Plast Reconstr Surg 1982; 70: 711-17.
12. Dua HS, Gomes JA, King AJ, Maharajan VS. The amniotic membrane in ophthalmology. Surv Ophthalmol 2004; 49: 51-77.

[Downloaded from sjku.muk.ac.ir on 2026-11-25]

[DOI: 10.22102/21.2.11]

13. Niknejad H, Deihim T, Solati-Hashjin M, Peirovi H. The effects of preservation procedures on amniotic membrane's ability to serve as a substrate for cultivation of endothelial cells. Cryobiology 2011; 63: 145-51.
14. Niknejad H, Khayat-Khoei M, Peirovi H, Abolghasemi H. Human amniotic epithelial cells induce apoptosis of cancer cells: a new anti-tumor therapeutic strategy. Cytotherapy 2014; 16: 33-40.
15. Niknejad H, Yazdanpanah G. Anticancer effects of human amniotic membrane and its epithelial cells. Med Hypotheses 2014; 82: 488-9.
16. Niknejad H, Yazdanpanah G, Mirmasoumi M, Abolghasemi H, Peirovi H, Ahmadiani A. Inhibition of HSP90 could be possible mechanism for anti-cancer property of amniotic membrane. Med Hypotheses 2013; 81: 862-5.
17. Niknejad H, Khayat-Khoei M, Peirovi H. Inhibition of MMPs might increase anticancer properties of amniotic epithelial cells. Med Hypotheses 2012; 78: 690-1.
18. De Rotth A. Plastic repair of conjunctival defects with fetal membranes. Arch Ophthalmol 1940; 23: 522.
19. Sorsby A, Symons H. Amniotic membrane grafts in caustic burns of the eye (burns of the second degree). British Journal of Ophthalmology 1946; 30: 337-45.
20. Fernandes M, Sridhar MS, Sangwan VS, Rao GN. Amniotic membrane transplantation for occular surface reconstruction. Cornea 2005; 24: 643-53.
21. Prabhasawat P, Tesavibul N, Komolsuradej W. Single and multilayer amniotic membrane transplantation for persistent corneal epithelial defect with and without stromal thinning and perforation. Br J Ophthalmol 2001; 85: 1455-63.
22. Kim JS, Kim JC, Na BK, Jeong JM, Song CY. Amniotic membrane patching promotes healing and inhibits proteinase activity on wound healing following acute corneal alkali burn. Exp Eye Res 2000; 70: 329-37.
23. Honavar SG, Bansal AK, Sangwan VS, Rao GN. Amniotic membrane transplantation for occular surface reconstruction in Stevens-Johnson syndrome. Ophthalmology 2000; 107: 975-9.
24. Katircioglu YA, Altiparmak U, Engur Goktas S, Cakir B, Singar E, Ornek F. Comparison of two techniques for the treatment of recurrent pterygium: amniotic membrane vs conjunctival autograft combined with mitomycin C. Semin Ophthalmol 2015; 30: 321-7.
25. Altiparmak UE, Oflu Y, Yildiz EH, Budak K, Aslan BS, Nurozler A, et al. Prospective comparison of two suturing techniques of amniotic membrane transplantation for symptomatic bullous keratopathy. Am J Ophthalmol 2009; 147: 442-6.
26. Meller D, Pauklin M, Thomasen H, Westekemper H, Steuhl KP. Amniotic membrane transplantation in the human eye. Dtsch Arztebl Int 2011; 108: 243-8.
27. Koizumi N, Inatomi T, Quantock AJ, Fullwood NJ, Dota A, Kinoshita S. Amniotic membrane as a substrate for cultivating limbal corneal epithelial cells for autologous transplantation in rabbits. Cornea 2000; 19: 65-71.
28. Koizumi N, Inatomi T, Suzuki T, Sotozono C, Kinoshita S. Cultivated corneal epithelial stem cell transplantation in ocular surface disorders. Ophthalmology 2001; 108: 1569-74.
29. Ti SE, Anderson D, Touhami A, Kim C, Tseng SC. Factors affecting outcome following transplantation of ex vivo expanded limbal epithelium on amniotic membrane for total limbal deficiency in rabbits. Invest Ophthalmol Vis Sci 2002; 43: 2584-92.
30. Ahn J-I, Jang I-K, Lee D-H, Seo Y-K, Yoon H-H, Shin Y-H, et al. A comparison of lyophilized amniotic membrane with cryopreserved amniotic membrane for the reconstruction of rabbit corneal epithelium. Biotechnology and Bioprocess Engineering 2005; 10: 262-9.

[Downloaded from sjku.muk.ac.ir on 2026-11-25]

[DOI: 10.22102/21.2.11]

31. Endo K, Nakamura T, Kawasaki S, Kinoshita S. Human amniotic membrane, like corneal epithelial basement membrane, manifests the alpha5 chain of type IV collagen. Invest Ophthalmol Vis Sci 2004; 45: 1771-4.
32. Meek KM, Knupp C. Corneal structure and transparency. Prog Retin Eye Res 2015; 49: 1-16.
33. Connon CJ, Nakamura T, Quantock AJ, Kinoshita S. The persistence of transplanted amniotic membrane in corneal stroma. Am J Ophthalmol 2006; 141: 190-2.
34. Connon CJ, Doutch J, Chen B, Hopkinson A, Mehta JS, Nakamura T, et al. The variation in transparency of amniotic membrane used in ocular surface regeneration. Br J Ophthalmol 2010; 94: 1057-61.
35. Ijiri S, Kobayashi A, Sugiyama K, Tseng SC. Measurement of light transmittance of cryopreserved human amniotic membrane. Cornea 2006; 25: 1080-3.
36. Ijiri S, Kobayashi A, Yoshita T, Yokogawa H, Sugiyama K. Measurement of light transmission of human limbal epithelial cells cultured on human amniotic membranes. Cornea 2007; 26: 348-51.
37. Kakavand M, Yazdanpanah G, Ahmadiani A, Niknejad H. Blood compatibility of human amniotic membrane compared with heparin-coated ePTFE for vascular tissue engineering. J Tissue Eng Regen Med 2015; doi: 10.1002/term.2064.
38. Fraunfelder FT, Wright P, Tripathi RC. Corneal mucus plaques. Am J Ophthalmol 1977; 83: 191-7.
39. Libera RD, Melo GB, Lima Ade S, Haapalainen EF, Cristovam P, Gomes JA. Assessment of the use of cryopreserved x freeze-dried amniotic membrane (AM) for reconstruction of ocular surface in rabbit model. Arq Bras Oftalmol 2008; 71: 669-73.
40. Niknejad H, Yazdanpanah G, Kakavand M. Extract of fetal membrane would inhibit thrombosis and hemolysis. Med Hypotheses 2015; 85: 197-202.

[Downloaded from sjku.muk.ac.ir on 2026-11-25]

[DOI: 10.22102/21.2.11]