

اثرات ماده مخدر شیشه (متامفتامین) بر هیستوپاتولوژی و پارامترهای بیوشیمیایی کلیه

موش های نر بالغ

شبنم محمدی¹، زهرا پاک روح²، مهین تیموری²، سعیده حاجی پور²، مهدی کریمی³، مریم محمدی⁴، علی محمدپور⁵، محمد حسین تنی پور⁶، اسحاق هاشمی⁷، محمد سوختانلو⁷، کامیار توکلی⁸، فاطمه محمدزاده⁹

1. استادیار گروه آناتومی و بیولوژی سلولی، دانشکده پزشکی، دانشگاه علوم پزشکی مشهد، مشهد، ایران؛ عضو مرکز تحقیقات میکروآناتومی، دانشکده پزشکی، دانشگاه علوم پزشکی مشهد، مشهد، ایران.

2. دانشجوی کارشناسی مامانی، کمیته تحقیقات دانشجویی، دانشگاه علوم پزشکی گناباد، گناباد، ایران (مؤلف مسوول)، تلفن ثابت: 051-57223028
Dr.paper57@gmail.com

3. استادیار گروه پاتولوژی، دانشکده پزشکی، دانشگاه علوم پزشکی گناباد، گناباد، ایران.

4. استادیار گروه بهداشت، دانشکده بهداشت، دانشگاه علوم پزشکی سبزوار، سبزوار، ایران.

5. دانشیار گروه پرستاری، دانشکده پرستاری، دانشگاه علوم پزشکی گناباد، گناباد، ایران.

6. دانشجوی کارشناسی ارشد بیوشیمی، کمیته تحقیقات دانشجویی، دانشگاه علوم پزشکی مشهد، مشهد، ایران.

7. استادیار گروه بیوشیمی، دانشکده پزشکی، دانشگاه علوم پزشکی مشهد، مشهد، ایران.

8. استادیار گروه اورولوژی، دانشکده پزشکی، دانشگاه علوم پزشکی مشهد، مشهد، ایران.

9. مربی گروه علوم پایه، دانشکده پزشکی، دانشگاه علوم پزشکی گناباد، گناباد، ایران.

چکیده

زمینه و هدف: ماده مخدر شیشه اثرات سویی بر بافت های مختلف بدن دارد. هدف از مطالعه حاضر بررسی اثرات دوزهای مختلف متامفتامین بر فاکتورهای مرفومتری و بیوشیمیایی بافت کلیه موشهای بالغ بود.

روش بررسی: در این مطالعه تجربی 56 سر موش نر بالغ بصورت تصادفی به 7 گروه تقسیم شدند: گروه اول (گروه کنترل)، گروه تجربی 1، تجربی 2 و تجربی 3 دوز 5 mg/kg، 10 و 20 مت آمفتامین را به مدت 10 روز دریافت کردند. گروه تجربی 4، تجربی 5 و تجربی 6 دوز 5 mg/kg، 10 و 20 مت آمفتامین را به مدت 40 روز دریافت کردند. گروه های تجربی بترتیب بعد از 10 و 40 روز کلیه ها برداشته شد و بعد از پروسه بافتی و تصویر برداری، حجم کلیه و گلومرولها با استفاده از اصل کاوالیه اندازه گیری گردید. اوره و کراتینین خون اندازه گیری شد. داده ها با نرم افزار SPSS و آزمون ANOVA آنالیز شد.

یافته ها: بررسی هیستوپاتولوژی بافت کلیه در گروه هایی که متامفتامین دریافت کرده بودند نشان داد که هرچه دوز متامفتامین بالاتر باشد شدت آسیب بیشتر است. بطوری که در دوزهای بالا، لوپولاسیون متوسط گلومرولی، گلومروواسکلروزیس و پرخونی در عروق کلیه مشاهده می شود. به علاوه اختلاف معنی داری بین حجم کلیه و گلومرول در گروه های تجربی 3 تا 6 با گروه کنترل مشاهده شد (p=0/000)، سطح اوره در گروه تجربی 6 و سطح کراتینین در گروه های تجربی نسبت به گروه کنترل تفاوت معنی داری داشت (p=0/000).

نتیجه گیری: متامفتامین در دوز 10mg/kg و به مدت 40 روز باعث اثرات مخربی بر بافت کلیه می شود. به علاوه، سطح سرمی اوره و کراتینین افزایش می یابد.

کلید واژه ها: متامفتامین، کلیه، موش، پارامترهای بیوشیمیایی

وصول مقاله 93/10/10: اصلاحیه نهایی: 94/3/11 پذیرش: 94/3/16

مقدمه

بر طبق گزارش سازمان دارویی ایالات متحده، بیش از 38 میلیون نفر در سراسر دنیا به آمفتامین و مشتقات آن اعتیاد دارند (1). مت آمفتامین دارویی محرک و اعتیادآور است که بلافاصله پس از مصرف باعث فعال سازی سیستم های خاصی در مغز می شود. مت آمفتامین در آزمایشگاهها به طور زیر زمینی و غیر قانونی ساخته می شود. مت آمفتامین خیابانی دارای ناخالصی ها و افزودنی های مختلف است و به اسامی مانند اسپید، چاک و مت شناخته می شود (2-6). در حال حاضر بیش از 90 نوع از این ترکیبات شناخته شده است. مت آمفتامین که کریستالیزه آن در ایران به نام شیشه، آیس، یخ و مت معروف است، یکی از موادی است که توسط افراد معتاد به خصوص جوانان به کار می رود. ترکیب اصلی مت آمفتامین ($C_9H_{13}N$) می باشد که سیستم دوپامینی مغز را به شدت تحریک می کند (5). مطالعات نشان می دهد که مت آمفتامین باعث آسیب به بافتهای مختلف بدن می شود. از جمله در یک تحقیق، تجویز 10mg/kg متامفتامین به مدت 5 روز به رت ها باعث آسیب به DNA بافت کلیوی شد. تجویز تک دوز 50mg/kg مت آمفتامین سطح پتاسیم، کلسیم، کراتینین را کاهش در حالی که ubiquitin را افزایش داد (7). نتایج مطالعه ایمونوهیستوشیمیایی Rivière و همکاران نیز نشان داد که پس از مصرف متامفتامین بیشترین میزان آن در بافت کلیه تجمع می یابد. بافت های طحال، مغز، کبد و قلب به ترتیب در رده های بعدی قرار دارند (8). با توجه به اینکه این مواد آسیب جدی بر سلامت فرد وارد می کنند و از طرفی درمان خاصی برای این اثرات نامطلوب وجود ندارد، لزوم بررسی این آثار بر بافتهای بدن و نیز مکانیسم اثر متامفتامین ضروری به نظر می رسد تا برنامه های آگاهی دهنده در این زمینه صورت گیرد و سلامت افراد جامعه به خطر نیفتند. با بررسی که ما انجام دادیم، مطالعاتی که اثرات متامفتامین ها را بر روی بافت کلیه بررسی کرده اند محدود

بوده است و تا کنون مطالعه مورفومتریک بر روی بافت کلیه پس از مصرف متامفتامین صورت نگرفته است در این تحقیق برآنیم تا اثرات داروی مت آمفتامین را بر بافت کلیه مدل حیوانی، بررسی نماییم.

روش بررسی

در این مطالعه تجربی 56 سر موش که دسترسی کافی به آب و غذا داشتند، سیکل نوری 12 ساعت تاریکی و 12 ساعت روشنایی و دمای 20 تا 25 درجه ی سانتی گراد برای آنها تامین شد. حیوانات به شکل تصادفی به 7 گروه 8 تایی تقسیم شدند: گروه اول به عنوان گروه کنترل بود که تزریقی دریافت نکرد. گروه های تجربی اول، دوم و سوم به ترتیب دوز 10، 5 و 20mg/kg مت آمفتامین را برای 10 روز به صورت داخل صفاقی دریافت کردند. گروه های تجربی چهارم، پنجم و ششم به ترتیب دوز 10، 5 و 20mg/kg مت آمفتامین را برای 40 روز دریافت کردند. بعد از گذشت 10 و 40 روز موش ها با کلروفورم بیهوش شده و بعد از باز کردن حفره ی شکمی کلیه ی چپ آنها خارج و توزین شد. سپس برای بررسی هیستولوژیکی در فیکساتیو قرار داده شد و مراحل آنگیری و شفاف سازی به ترتیب با عبور از الکل با درجات صعودی و زایلین انجام شد. سپس بافت ها با پارافین قالب گیری شده و با استفاده از میکروتوم به مقاطع با ضخامت 5 میکرون برش داده شد و به روش هماتوکسیلین - ائوزین رنگ آمیزی شد و لام ها پس از رنگ آمیزی با میکروسکوپ نوری مورد مطالعه مورفومتري قرار می گرفت (9 و 10). پس از تصویربرداری با میکروسکوپ دوربین دار با استفاده از اصل کاوالیه حجم کلیه و گلومرول های کلیوی ثبت شد. به این ترتیب که از هر نمونه 50 برش و در هر برش 5 فیلد بطور تصادفی انتخاب گردید و گرید مخصوص به طور تصادفی بر روی تصاویر قرار داده شد و نقاط برخورد گرید با کلیه شمارش

بررسی شد. به علاوه، داده ها با آزمون های ANOVA و تست تکمیلی Tukey مورد تجزیه و تحلیل قرار گرفتند.

یافته ها

بررسی هیستوپاتولوژیکی بافت کلیه

شکلهای 1 و 2 تصاویر گلومرول های کلیه گروه های کنترل و آزمون را نشان می دهد. بررسی هیستوپاتولوژی بافت کلیه در گروه هایی که به مدت 10 روز دوزهای 2/5، 5 و 10 میلی گرم متامفتامین دریافت کرده بودند نشان داد که دوزهای پایین 5 و 2/5 میلی گرم باعث لوبولاسیون متوسط، گلومرواسکلروزیس در بافت کلیه شد. بافت بینابینی و توبولها طبیعی بودند. در دوز 10 میلی گرم متامفتامین، لوبولاسیون خفیف، نکروز لوله های پروگزیمال کلیه و کانونی از تخریب و لنفوسیت کانونی به همراه پرخونی عروق کلیوی (congestion) مشاهده گردید.

در بافت کلیه موشهای دریافت کننده 2/5 میلی گرم متامفتامین به مدت 40 روز، لوبولاسیون خفیف گلومرولی، نکروز خفیف در توبول های پروگزیمال، بافت بینابینی و عروق طبیعی مشاهده شد. با افزایش دوز متامفتامین، لوبولاسیون متوسط گلومرولی، گلومرواسکلروزیس و کانونی از تخریب و لنفوسیت کانونی و پرخونی عروق کلیوی (congestion) در عروق کلیه مشاهده شد.

گردید. سپس از فرمول زیر برای محاسبه حجم کلیه استفاده شد:

$$V = \frac{\sum pi \times a(p) \times t}{M^2}$$

$\sum pi$ مجموع نقاط برخوردی با کل کلیه، $a(p)$ مساحت اطراف هر نقطه از گردید، t ضخامت هر برش و M^2 مجذور بزرگنمایی تصویر بود. حجم گلومرول نیز از فرمول زیر به دست آمد (11):

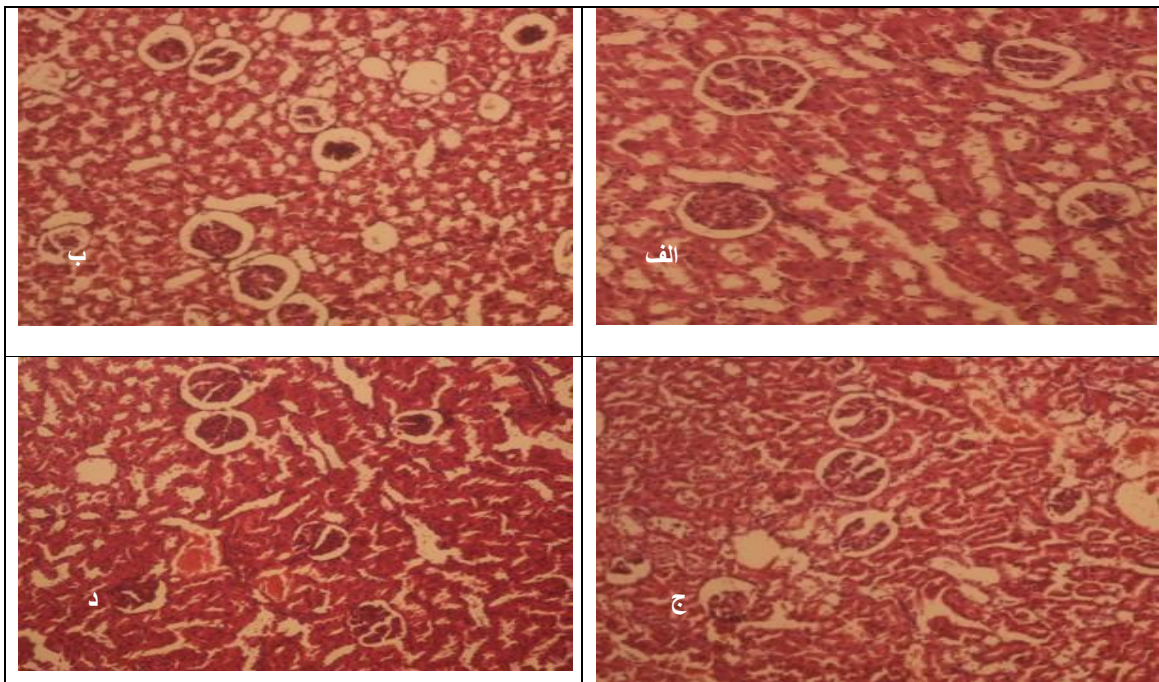
$$V_{total} (Glomeruli) = V_v (Glomeruli) \times V (refrence)$$

سنجش بیوشیمیایی

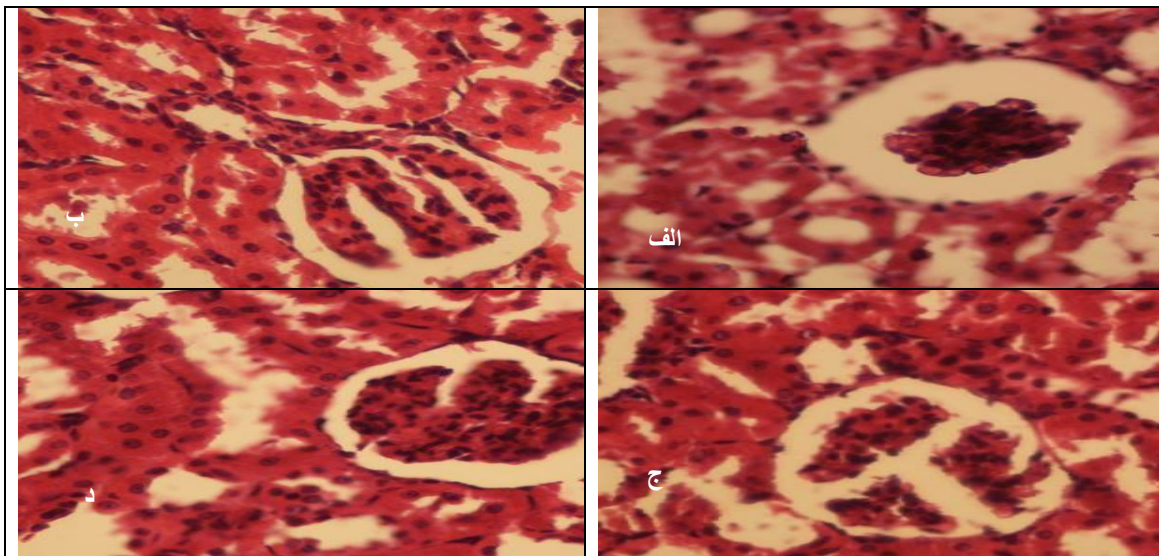
نمونه خون موش ها با دور 2500 بار در دقیقه به مدت 5 دقیقه سانتریفوژ و سرم آن جدا گردید. مقدار اوره و کراتینین سرم خون با استفاده از کیت های شرکت پارس آزمون اندازه گیری شد. میزان جذب نوری اوره در طول موج 578 نانومتر و میزان جذب نوری کراتینین توسط دستگاه اسپکتروفوتومتر در طول موج 500 نانومتر قرائت شد.

آنالیز آماری

از نرم افزار آماری SPSS نسخه 20 برای آنالیز آماری استفاده شد. همگنی داده ها با استفاده از آزمون leven و نرمال بودن داده ها با آزمون klmograph Smirnof



شکل 1- تصویر (الف - د) به ترتیب مربوط به گروه کنترل، گروه دریافت کننده دوز 2/5، 5 و 10 میلی گرم متامفتامین به مدت 40 روز. بزرگنمایی $\times 200$ رنگ آمیزی هماتوکسیلین و اتوزین.



شکل 2- تصویر (الف - د) به ترتیب مربوط به گروه کنترل، گروه دریافت کننده دوز 2/5، 5 و 10 میلی گرم متامفتامین به مدت 40 روز. بزرگنمایی $\times 400$ رنگ آمیزی هماتوکسیلین و اتوزین.

وزن کلیه، حجم کلیه و گلومرول گروه‌های مورد آزمایش
 ستون اول جدول 1 مقادیر وزن کلیه در گروه‌های مختلف مورد آزمایش را بر حسب گرم نشان می‌دهد. آنالیز آماری ANOVA و تست تکمیلی توکی نشان داد که میانگین وزن کلیه گروه تجربی 4 نسبت به گروه کنترل افزایش وزن یافته است ($P=0/1$).

ستون دوم و سوم جدول به ترتیب مقادیر مختلف حجم کلیه و گلومرول های کلیه بر حسب میلی متر مکعب را برای تمامی گروه ها نشان می دهد. حجم کلیه گروه های تجربی 3 تا 6 نسبت به گروه کنترل افزایش یافته بود ($p=0/000$) به علاوه، نتایج مشابهی در مورد حجم گلومرول گروه های تجربی 3 تا 6 با گروه کنترل مشاهده گردید ($p=0/000$).

جدول 1- میانگین و انحراف معیار وزن و حجم کلیه و گلومرولهای آن در گروه‌های مختلف

گروه های مورد آزمایش	وزن کلیه گرم	حجم کلیه میلی متر مکعب	حجم گلومرولها میلی متر مکعب
کنترل	0/97±0/12	210±1/57	4/4±0/11
تجربی 1	0/97±0/09	208±1/57	4/45±0/15
تجربی 2	1/03±0/06	210±1/57	4/3±0/20
تجربی 3	1/09±0/13	286/6±1/52**	4/9±0/10**
تجربی 4	1/16±0/16*	293±1/57**	5/45±0/18 **
تجربی 5	1/12±0/02	285±1/82**	5/4±0/22**
تجربی 6	1/12±0/12	290/0±1/87**	5/8±0/15 **

* $p=0/01$ نشانگر اختلاف معنی داری با گروه کنترل بر اساس آزمون آنالیز واریانس و تست تعقیبی توکی
 ** $p=0/000$ نشانگر اختلاف معنی داری با گروه کنترل بر اساس آزمون آنالیز واریانس و تست تعقیبی توکی . هر ستون بیانگر میانگین \pm انحراف معیار می باشد. سطح معنی داری $p=0/05$ تلقی شد.

سطح اوره و کراتینین گروه های مورد آزمایش

جدول 2 مقادیر سطح اوره و کراتینین سرم خون موش ها را بر حسب میلی گرم بر دسی لیتر نشان می دهد. سطح اوره در گروه تجربی 6 نسبت به گروه کنترل کاهش یافته بود

($p=0/000$). سطح سرمی کراتینین در تمامی گروه های تجربی نسبت به گروه کنترل افزایش یافته بود ($p=0/000$).

جدول 2- میانگین و انحراف معیار سطح اوره و کراتینین در گروه‌های مختلف

گروه های مورد آزمایش	سطح اوره میلی گرم بر دسی لیتر	سطح کراتینین میلی گرم بر دسی لیتر
کنترل	25/4±1/65	0/25±0/01
تجربی 1	24/58±1/61	0/34±0/01*
تجربی 2	24/00±2/05	0/35±0/02*
تجربی 3	25/02±1/51	0/33±0/03*
تجربی 4	25/00±1/58	0/36±0/03*
تجربی 5	24/87±0/79	0/34±0/01*
تجربی 6	18/32±1/57*	0/34±0/04*

* $p=0/000$ نشانگر اختلاف معنی داری با گروه کنترل براساس آزمون آنالیز واریانس و تست تعقیبی توکی. هر ستون بیانگر میانگین \pm انحراف معیار می باشد. سطح معنی داری $P < 0/05$ تلقی شد.

بحث

بطور کلی نتایج این مطالعه نشان داد که متامفتامین بر حجم کلیه، گلوومرول و نیز سطح سرمی اوره و کراتینین تاثیر می گذارد. نتایج هیستوپاتولوژی نیز نشان داد که متامفتامین در دوزهای بالا باعث لوبولاسیون متوسط گلوومرولی، گلوومرواسکلروزیس و پرخونی در عروق کلیه می شود. با جستجویی که ما انجام دادیم مطالعات محدودی درباره هیستوپاتولوژی کلیه پس از تجویز متامفتامین وجود دارد و موارد محدود به چند گزارش موردی (case report) بود (12 و 13). بررسی هیستوپاتولوژی کلیه مردی 22 ساله که بر اثر تزریق دوز بالای متامفتامین فوت کرده بود تورم هسته و اپی تلیوم توبول های پروگزیمال کلیه و پرخونی (congestion) عروق کلیوی را نشان داد (13). در گزارش موردی دیگر، در توبول های دیستال کلیه فرد دیگری که به خود 20 mg/kg متامفتامین تزریق کرده بود و بعد از 9 روز کوما فوت کرده بود، کاست مشاهده شد. به علاوه ادم در بافت بینابینی بخش مرکزی کلیه و پرخونی (congestion) عروق کلیوی نیز دیده شد (12). بطور مشابه در مطالعه حاضر نیز پس از تجویز متامفتامین پرخونی

در عروق کلیوی و آسیب به توبولهای پروگزیمال مشاهده گردید.

نتایج مطالعه ایمونوهیستوشیمیایی Liang و همکاران، نشان داد که پس از تزریق متامفتامین به رت ها به مدت 5 و 14 روز، متامفتامین در بافت های کبد، کلیه، ریه و مغز بیشترین تجمع را دارد (14). در تحقیق دیگری نشان داده شد که تزریق متامفتامین باعث بالا رفتن استرس اکسیداتیو در بافت کلیه می شود و تجویز سیستمین از اثر آن می کاهد (15). در مطالعه ایمونوهیستوشیمیایی دیگری بیشترین تجمع متامفتامین در توبول های دیستال کلیوی، مجاری جمع کننده کلیه، اپی تلیوم ترانزیشنال مثانه، مجاری غدد بزاقی، پارانسیم کبد، سلولهای پاریتال معده، انتهای روده بزرگ، سلولهای ترشحی غده عرق، غدد چربی پوست، مو و سلولهای آلونولار غدد شیری بود. این مطالعه نشان داد که متامفتامین در بافت کلیه و مثانه به طریق انتشار غیر فعال وارد سلول ها می شود. در مطالعه دیگری متامفتامین علاوه بر توبول های دیستال کلیوی، مجاری جمع کننده، در مویرگ های گلوومرول ها پیدا شد (8). هر چند در مطالعه حاضر بررسی ایمونوهیستوشیمیایی صورت نگرفت ولی متامفتامین

اثر گذاشت. سطح اوره در گروه تجربی 6، باعث تفاوت چشمگیر با گروه کنترل شد. سطح کراتینین نیز در کلیه گروههای تجربی نسبت به گروه کنترل تفاوت معنی داری داشت.

نتیجه گیری

متامفتامین در دوز 10 mg/kg و به مدت 40 روز باعث اثرات مخربی بر بافت کلیه می شود. به علاوه، سطح اوره و کراتینین افزایش می یابد.

تشکر و قدردانی

این مطالعه حاصل طرح پژوهشی با کد (92/72 ک ت) مصوب شورای پژوهشی کمیته تحقیقات دانشجویی دانشگاه علوم پزشکی گناباد است که بدینوسیله از مساعدت های به عمل آمده، تشکر می گردد.

باعث آسیب بر گلوبولهای کلیه، توبولها و عروق کلیوی شد.

در یک مطالعه که در سال 2006 در کشور ژاپن انجام شد، به دو گروه موش صحرایی متامفتامین تزریق شد. گروه اول یک بار تک دوز 50 میلی گرم را دریافت کرد و به عنوان مدلی برای بررسی اثرات حاد متامفتامین در نظر گرفته شد و گروه دوم دوز 10 میلی گرم متامفتامین را به مدت 5 روز پیاپی دریافت کرد و به عنوان مدلی برای مطالعه اثرات مزمن متامفتامین به کار رفت. سپس بررسی های بیوشیمیایی و ایمونوهیستوشیمی انجام شد. در گروه اول یوبیکوتین، کراتینین و کراتین فسفو کیناز افزایش در حالی که پتاسیم و کلسیم کاهش یافت (7). در گروه دوم، سطح 8-هیدروکسی - داکسی ژنوزین که به عنوان مارکر آسیب DNA شناخته می شود، افزایش یافت. در هر دو گروه متامفتامین باعث آسیب بافتی کلیوی شد. در مطالعه حاضر نیز مشابه تحقیق فوق، متامفتامین بر سطح اوره و کراتینین

Reference

1. United Nations. World drug report 2012. (unodc/data-and-analysis/WDR-2012.html (accessed 01.03.04 from the United Nations Office on Drugs and Crime). 2012; 1-127.
2. Vearrier D, Greenberg MI, Miller SN, Okaneku JT, Haggerty DA. Methamphetamine: history, pathophysiology, adverse health effects, current trends, and hazards associated with the clandestine manufacture of methamphetamine. *Dis Mon* 2012; 58: 38-89.
3. Cottencin O, Rolland B, Guardia D, Karila L. Current data on methamphetamine. *Rev Prat* 2012; 62: 679-681.
4. Uhlmann S, DeBeck K, Simo A, Kerr T, Montaner JSG, Wood E. Crystal methamphetamine initiation among street-involved youth. *The American Journal of Drug and Alcohol Abuse* 2014; 40: 31-36.
5. Reback CJ, Fletcher JB, Shoptaw S, Grella CE. Methamphetamine and other substance use trends among street-recruited men who have sex with men from 2008 to 2011. *Drug and Alcohol Dependence* 2013; 133: 262-265.
6. Yu S, Zhu L, Shen Q, Bai X, Di X. Recent advances in methamphetamine neurotoxicity mechanisms and its molecular pathophysiology. *Behav Neurol* 2015; 103969: 1-11.
7. Tokunaga I, Kubo S, Ishigami A, Gotohda T, Kitamura O. Changes in renal function and oxidative damage in methamphetamine-treated rat. *Leg* 2006; 8: 16-21.
8. Rivière GJ, Gentry WB, Owens SM. Disposition of methamphetamine and its metabolite amphetamine in brain and other tissues in rats after intravenous administration. *J Pharmacol Exp Ther* 2000; 292: 1042-1047.
9. Jalali M, Nikravesh MR, Moeen AA, Karimfar MH, Mohammadi Sh, Saidi nejat Sh, et al. Inductive role of type IV collagen in nephrogenesis. *Urology Journal* 2009; 4: 289-294.
10. Mohammadi S. Protective effect of N-Acetyl Cysteine against formaldehyde-induced

- neuronal damage in cerebellum of mice. *Pharmaceutical sciences* 2014; 20: 61-65.
11. Mohammadi S, Zamani E, Mohadeth Z, Mogtahedi F, Chopan H, Moghimi F, et al. Effects of different doses of simvastatin on lead-induced kidney damage in balb/C male mice. *Pharmaceutical Sciences* 2015; 20, 157-162.
12. Ishigami A, Kubo S, Gotohda T, Tokunaga I. The application of immunohistochemical findings in the diagnosis in methamphetamine-related death-two forensic autopsy cases. *J Med Invest* 2003; 50: 112-116.
13. Ago M, Ago K, Hara K, Kashimura S, Ogata M. Toxicological and histopathological analysis of a patient who died nine days after a single intravenous dose of methamphetamine: A case report. *Leg Med* 2006; 8: 235-239.
- 72.
14. Liang M, Liu Y, Zheng N, Ananda S, Liu L. Distribution of methamphetamine and its metabolite amphetamine in acute and subacute ethanol-methamphetamine combination abuse model rats. *J Anal Toxicol* 2012; 36: 30-35.
15. Zhang X, Tobwala S, Ercal N. N-acetylcysteine amide protects against methamphetamine-induced tissue damage in CD-1 mice. *Hum Exp Toxicol* 2012; 31: 931-944.