

اثر عصاره هیدروالکلی گل محمدی (*Rosa damascena*) بر چسبندگی های داخل

شکمی متعاقب لاپاراتومی در موش صحرائی

ساره عزتی¹، سید یزدان اسدی¹، پویا پارسائی²، محمود رفیعیان کوبانی³، مهرداد کریمی⁴

1. مرکز تحقیقات گیاهان دارویی، دانشکده پزشکی، دانشگاه علوم پزشکی شهرکرد، شهرکرد، ایران.

2. باشگاه پژوهشگران جوان و نخبگان، دانشگاه آزاد اسلامی واحد شهرکرد، شهرکرد، ایران.

3. استاد فارماکولوژی، مرکز تحقیقات گیاهان دارویی، دانشگاه علوم پزشکی شهرکرد، شهرکرد، ایران.

4. استادیار گروه جراحی، دانشگاه علوم پزشکی شهرکرد، شهرکرد، ایران (مؤلف مسوول)، تلفن ثابت: 038-33346692، dr.karimi.mehرداد@gmail.com

چکیده

زمینه و هدف: به اتصالات پاتولوژیک بین سطوح پریتونن یا حفره لگن، چسبندگی های شکمی گفته می شود. گل محمدی به دلیل دارا بودن ترکیبات فلاونوئیدی با ایجاد خواص آنتی اکسیدانی مانع از ایجاد چسبندگی می گردد. لذا این مطالعه با هدف بررسی تاثیر عصاره گل محمدی بر روند ترمیم چسبندگی انجام گرفته است.

روش بررسی: در این مطالعه تجربی، 30 سر موش صحرائی به طور تصادفی به سه گروه درمان با عصاره 1% و 5% گل محمدی (گروه A و B)، و درمان با آب مقطر (گروه C) تقسیم شدند. در حین لاپاراتومی سه برش طولی و عرضی به طول 2 سانتیمتر در سمت راست و قطعه ای به ابعاد 2x2 سانتیمتر از سمت چپ دیواره ی شکمی برداشته شد. در ادامه در گروه های A و B به ترتیب 3ml از محلول 1% و 5% عصاره گل محمدی و در گروه C، 3ml از آب مقطر درون محوطه شکم ریخته و شکم بسته شد. بعد از 14 روز با انجام لاپاراتومی مجدد چسبندگی ها بر اساس تعداد باندهای آن (مقیاس کانباز) درجه بندی شدند. داده ها توسط SPSS 16 و با استفاده از آزمون Mann-Whitney تحلیل شدند.

یافته ها: میزان چسبندگی در گروه A به طور معناداری از گروه C کمتر بود ($P=0/007$)، بطوریکه میانگین درجه چسبندگی در گروه های A و C به ترتیب $1/265 \pm 1/4$ و $3 \pm 0/816$ به دست آمده است.

نتیجه گیری: عصاره 1% گل محمدی موجب کاهش قابل توجه در چسبندگی های داخل شکمی متعاقب لاپاراتومی می گردد. احتمالاً در موارد مشابه در انسان نیز موثر می باشد و میتوان با انجام تحقیقات بیشتر از این عصاره و یا مواد مشتق از آن در جراحی های بالینی، برای این گونه ضایعات استفاده گردد.

کلید واژه ها: چسبندگی داخل شکمی، گل محمدی، لاپاراتومی، موش صحرائی.

وصول مقاله: 93/12/9 اصلاحیه نهایی: 94/4/1 پذیرش: 94/4/7

مقدمه

به اتصالات پاتولوژیک بین سطوح پریوتون یا حفره لگن، چسبندگی‌های شکمی و لگنی گفته می‌شود. علل متعددی در ایجاد این چسبندگی‌ها مطرح می‌باشند از جمله ایسکمی پریوتون، اجسام خارجی و عفونت‌ها (1) که همگی با ایجاد آسیب در پریوتون جداری یا احشایی باعث واکنش التهابی موضعی، ترشح فیبرین و رسوب آن در محل می‌شوند (2). اسداد روده ی باریک، ناباروری، دردهای مزمن شکم و لگن و ایجاد اشکال در انجام جراحی‌های مجدد، شایع‌ترین نتایج حاصل از تشکیل چسبندگی پریوتون می‌باشد (3). بالغ بر 25% از علل نازایی را چسبندگی‌های لگنی شامل می‌گردند (4). چسبندگی‌های متعاقب اعمال جراحی در 50 تا 97% موارد جراحی‌های شکمی (5) و 60 تا 90% جراحی‌های ژنیکولوژی دیده می‌شوند (6). از آنجا که اعمال جراحی ژنیکولوژی به عنوان منبع اصلی ایجاد چسبندگی‌های داخل پریوتون و عوارض ناشی از آن در قرن اخیر قلمداد می‌گردند، این معضل به عنوان یکی از مهم‌ترین موضوعات قابل توجه جراحان عمومی و سایر تخصص‌های مربوطه جراحی از جمله زنان عنوان می‌شود (6). به منظور پیشگیری از ایجاد باندهای چسبندگی متعاقب اعمال جراحی مواد زیادی تاکنون مورد مطالعه قرار گرفته اند که می‌توان به گلوکوکورتیکوئیدها، هپارین، دکستران 70، نرمال سالین، آنتی بیوتیک‌ها، پرومتازین، آنتی هیستامین‌ها، مهارکننده سنتز پروستاگلاندین، رینگر لاکتات، مهارکننده‌های کانال کلسیم (5)، Rofecoxib به عنوان مهارکننده سیکلو اکسیژناز (7)، متیل بلو (8)، Octreotide (9) اشاره کرد. تحقیقاتی بسیاری قبلاً نشان داده است ترکیبات با خواص آنتی اکسیدانی تاثیر بسزایی در کاهش چسبندگی‌های داخل شکمی دارند (10)، از جمله پژوهشی که نشان داد ویتامین E میتواند با خواص آنتی اکسیدانی بالای خود باعث کاهش اکسیداسیون‌های ناشی از رادیکال‌های آزاد بافتی و کاهش چسبندگی گردد (11). استاتین‌ها نیز با دارا بودن

خواص آنتی اکسیدانی و فعالیت فیبرینولیتیک خود باعث کاهش چسبندگی‌های داخل شکمی می‌گردد (12). اخیراً نیز در چند مورد مشاهده شده گیاهان دارای خواص آنتی اکسیدانی نیز باعث مهار چسبندگی‌های داخل شکمی شده اند (13).

گیاه گل محمدی از خانواده ی Rosaceae با نام علمی *Rosa damascena* و نام‌های انگلیسی *Hip-rose* و *Dog rose* می‌باشد. درختچه‌هایی با خارهای ریز یا قلابی شکل، دارای گل‌های درشت و بسیار خوشبو هستند و برگ‌های مرکب از تعداد زیادی برگچه تشکیل شدند (14). گل محمدی در بسیاری از مناطق ایران نیز به خوبی می‌روید. عصاره آن به رنگ زرد روشن با طعم کمی شیرین و عطری نافذ می‌باشد که به نام *Otto of Rose* شهرت دارد (15).

مطالعات اثبات نموده است که گل محمدی یک منبع غنی از ویتامین C، کربوکسیلیک اسید، تانین و علی‌الخصوص ترکیبات فلاونوئیدی و پلی فنولیک است (16 و 17)، که باعث اثر بخشی موثر آن بر علیه رادیکال‌های آزاد و سلول‌های التهابی و خواص ضد سرطانی، جلوگیری از جهش‌های ژنی، فعالیت‌های آنتی اکسیدانی و بسیاری دیگر از خواص این گیاه می‌گردد (18 و 19). در واقع این گیاه یک منبع دارویی مهم برای پیشگیری و درمان بیماری‌های ناشی از فعالیت رادیکال‌های آزاد به حساب می‌آید (20).

با توجه به خواص ذکر شده برای ترکیبات فلاونوئیدی موجود در این گیاه از جمله خاصیت ضد التهابی و آنتی اکسیدانی آن و نقش فزاینده ی این خواص در بهبود چسبندگی، ترکیبات فوق می‌تواند در روند لیز کامل فیبرین و نیز جلوگیری از تولید و تجمع کلاژن که همگی در اثر فعالیت‌های نامناسب فاکتورهای التهابی و رادیکال‌های آزاد رخ می‌دهد، تاثیر بسزائی داشته باشند و مانع از ایجاد باندهای چسبندگی داخل شکمی متعاقب اعمال جراحی شکمی و سزارین‌ها گردد.

حیوان مورد استفاده و نگهداری آن:

در این پژوهش 30 سر رت نر سالم از نژاد ویستار (Wistar) از نوع آلبینو (Albino)، با وزن 200-250 گرم و محدوده سنی 3 ماه، بطور تصادفی به سه گروه 10 سری درمان با عصاره ی هیدروالکلی 1% گل محمدی (گروه مداخله A)، درمان با عصاره هیدروالکلی 5% گل محمدی (گروه مداخله B) و درمان با آب مقطر (گروه کنترل C) تقسیم شدند.

در این مطالعه از رت های نر سالمی استفاده شد که تحت عمل جراحی قبلی یا هرگونه مداخلات پزشکی قرار نگرفته بودند. رت ها در شرایط یکسان و استاندارد از نظر تغذیه (پلیت استاندارد تهیه شده از شرکت رازی کرج، ایران)، نور (12 ساعت روشنایی، 12 ساعت تاریکی) و دما (23 ± 2) درجه سانتی گراد) قرار داده شدند.

ایجاد ضایعات چسبندگی:

ایجاد ضایعات چسبندگی در شرایط بیهوشی انجام شد. انجام اعمال جراحی بطور یکسان و استاندارد در تمام نمونه ها و توسط یک نفر صورت گرفت. بیهوشی رت ها در هر دو گروه با استفاده از ترکیب دو داروی کتامین 10% (Alfasan Co., Netherlands) با غلظت 20mg/kg و زایلازین 2% (Alfasan Co., Netherlands) با غلظت 2mg/kg به میزان 10 واحد انسولینی (IM) انجام شد (13).

در هر دو گروه پس از بیهوشی، نمونه ها را به وضع خوابیده بر روی پشت بر روی میز جراحی قرار داده و سپس پوست شکم را با بتادین 10% آغشته نموده و موهای محل مورد نظر را به طور کامل تراشیده تا پوست محل آماده ایجاد برش جراحی گردد. سپس در ادامه با رعایت شرایط استریل برش جراحی به طول 3 سانتی متر بر روی خط وسط بر روی شکم داده شد. پس از ورود به محوطه شکمی دیواره سمت راست بوسیله تیغ بیستوری شماره 24، 3 برش عرضی کم عمق به طول 2 سانتیمتر به صورت طولی و عرضی داده شد و در سمت چپ از دیواره داخلی شکم با قیچی جراحی از

لذا هدف از این مطالعه تعیین تاثیر عصاره هیدروالکلی گل محمدی بر چسبندگی های متعاقب لاپاراتومی است که در صورت تحقق این امر کاربرد آن در جراحی های انسانی امکان پذیر خواهد بود.

روش بررسی

این مطالعه، به صورت تجربی (Experimental) پس از تصویب در کمیته اخلاق دانشگاه علوم پزشکی شهرکرد (کد اخلاق: 92-3-17) به روش زیر در مرکز تحقیقات گیاهان دارویی دانشگاه علوم پزشکی شهرکرد انجام شد. در حین انجام آزمایشات سعی گردید کلیه اصول اخلاقی و حرفه ای کار با حیوانات آزمایشگاهی رعایت گردد تا کمترین استرس ممکن به حیوان وارد شود.

تهیه عصاره هیدروالکلی و غلظت مناسب از آن:

برای تهیه عصاره هیدروالکلی از روش ماسراسیون استفاده شد. برای این منظور 100 گرم گلبرگ های جوان و خشک شده ی گل محمدی (نمونه هرباریم آن با شماره 410 در واحد هرباریم مرکز تحقیقات گیاهان دارویی دانشگاه علوم پزشکی شهرکرد به ثبت رسیده است) را پودر کرده را به یک ارلن مایر منتقل و 2 لیتر اتانول 75% به آن اضافه و در دمای آزمایشگاه رها شد. پس از 48 ساعت عصاره را با کاغذ صافی صاف و تفاله را فشرده تا کاملاً تخلیه شود. با افزودن اتانول به تفاله، مراحل قبل دو باره تکرار شد. سپس با استفاده از دستگاه تقطیر در خلاء، عصاره را تغلیظ و حجم آن به 20ml رسانده شد. عصاره ی تغلیظ شده در 50 درجه سانتیگراد در آن کاملاً خشک و سپس با کاردک تراشیده و در هاون سائیده شد (10). سپس در ادامه به کمک محلول آب مقطر از عصاره هیدروالکلی، محلول های به غلظت های 1% و 5% ساخته شد و برای حفظ شرایط استریلاسیون، محلول های حاصل از فیلتر 0/2 میکرون (Baxa Co., USA) عبور داده شد و سپس مورد استفاده قرار گرفت.

(21 و 13)، از این رو در این مطالعه به عنوان درمان در گروه کنترل در نظر گرفته شد.

نحوه ی جمع آوری داده ها:

پس از گذشت 14 روز از روز ایجاد ضایعات، عمل جراحی لاپاراتومی مجدد انجام گرفت. برای این منظور پس از بیهوشی، شکم هر رت باز و درجه بندی چسبندگی ها توسط فردی که نسبت به گروه بندی نمونه ها ناآگاه بود صورت گرفت. برای مقایسه چسبندگی ها برای هر کدام جداگانه درجه بندی انجام شد که این کار توسط مقیاس اهمیت-کانباز انجام گرفت (21). بر این اساس درجه چسبندگی ها به صورت زیر محاسبه گردید:

درجه ی 0: بدون چسبندگی،

درجه ی 1: وجود یک عدد باند چسبنده باریک بین دیواره دو طرف بدون عروق و به راحتی جدا شونده،

درجه ی 2: وجود 2 عدد باند چسبنده باریک بین دیواره دو طرف و بدون عروق و به راحتی جدا شونده،

درجه ی 3: وجود 3 عدد باند چسبنده باریک بین دیواره دو طرف و بدون عروق و به راحتی جدا شونده،

درجه ی 4: وجود بیش از 3 عدد باند چسبنده بدون عروق بین دیواره دو طرف و به راحتی جدا شونده و یا چسبندگی ضخیم، پراکنده و منتشر بین قسمت های مختلف داخل شکمی.

تجزیه و تحلیل داده ها:

به منظور جمع آوری و ثبت داده ها، نمونه ها شماره گذاری و برای هر کدام بطور مجزا چک لیستی طراحی و داده ها ثبت گردید. پس از آن جهت گزارش و بررسی اطلاعات حاصل، از چسبندگی های درون محوطه شکم، عکس برداری انجام و سپس تصاویر با یکدیگر مقایسه شدند.

داده های به دست آمده توسط نرم افزار SPSS v. 16 و با استفاده آزمون Mann-Whitney U مورد تجزیه و تحلیل قرار گرفتند و $P < 0/05$ از نظر آماری معنی دار تلقی شد.

سطح پریوتون قطع برداری گردید که ابعاد هر قطعه 2×2 سانتیمتر بود. این تکنیک ها به منظور اطمینان یافتن از ایجاد یک چسبندگی استاندارد با مکانیسم صدمه صفاقی با قطعه برداری از سطح داخلی صفاق و تخریش دیواره با تیغ بیستوری به شرح مذکور انجام گرفت. سپس در قسمتی که مربوط به محوطه شکمی است با نخ ظریف و قابل جذب کات کوت $0/3$ ، 4 عدد بخیه تک به فاصله 1 سانتیمتر از یکدیگر زده شد که با توجه به خاصیت جذب آن مانع از حضور نخ جراحی به عنوان جسم خارجی در حفره شکمی و تحریک پریوتون برای تشکیل چسبندگی های مجدد شده و درجات چسبندگی در هر رت با این مرحله از کار تغییری نکند ولی عضلات، فاشیا و پوست که مرتبط با داخل نیست با نخ سیلک غیر قابل جذب $2/0$ ، 4 عدد بخیه تک به فاصله 1 سانتیمتر از هم در محل زده شد. بار دیگر پوست محل را ضد عفونی کرده و رت ها را در شرایط مناسب دمایی قرار داده تا بهبود آیند. بخیه های خارجی در روز هفتم دوره درمان پس از بیهوشی به همان روش ذکر شده، کشیده شدند (13).

لازم به ذکر است کلیه ی مراحل اعمال جراحی و ایجاد ضایعات داخل شکمی مطابق با اصول اخلاقی و با مجوز کمیته اخلاق دانشگاه علوم پزشکی شهرکرد صورت پذیرفت.

درمان:

طول دوره درمان 14 روز بود و روز ایجاد ضایعات به عنوان روز اول دوره ی درمانی مد نظر قرار گرفته شد. در گروه درمان با عصاره های هیدروالکلی 1% و 5% گل محمدی بلافاصله پس از ایجاد ضایعات به میزان 3 سی سی از محلول مورد نظر در محل ضایعات درون محوطه شکم ریخته و سپس به وسیله ی نخ بخیه شکم بسته شد. در گروه کنترل نیز بلافاصله پس از ایجاد ضایعات به میزان 3 سی سی از آب مقطر در محل ضایعات درون محوطه شکم ریخته و شکم بسته شد. با توجه به این که تاکنون هیچ موردی از تاثیر آب مقطر بر چسبندگی های داخل شکمی گزارش نشده است

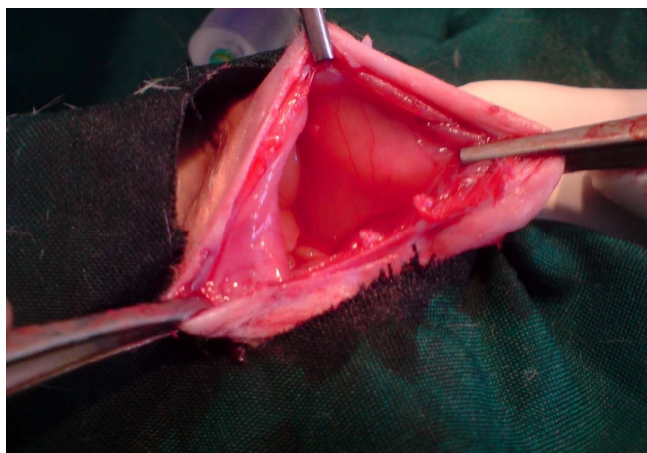
یافته ها

در گروه درمان با عصاره ی هیدروالکلی 5% گل محمدی، تا 1 روز پس از شروع درمان تمامی نمونه ها فوت کردند. در باقی نمونه ها علائمی از آسیت یا مایع ویسکوز داخل شکمی و مرگ و میر تا پایان دوره دیده نشد. پس از انجام لاپاراتومی، در اثر برش و تخریش با روش و شرایط یکسان در هر دو گروه باقیمانده، در دیواره ی داخلی پریتونن چسبندگی ایجاد شد؛ ولی در گروه مداخله (عصاره هیدروالکلی 1% گل محمدی) این مقدار به طور قابل ملاحظه ای کمتر بود بطوریکه میزان فراوانی درجه چسبندگی صفر (فاقد باند های چسبندگی) در گروه مداخله (عصاره هیدروالکلی 1%) 2 سر بود (تصویر 1) در حالیکه در گروه کنترل، همه ی نمونه ها دارای باند های چسبندگی بودند. شایان ذکر است که در گروه کنترل رشته های چسبندگی به بخش های مختلف داخل شکمی از جمله

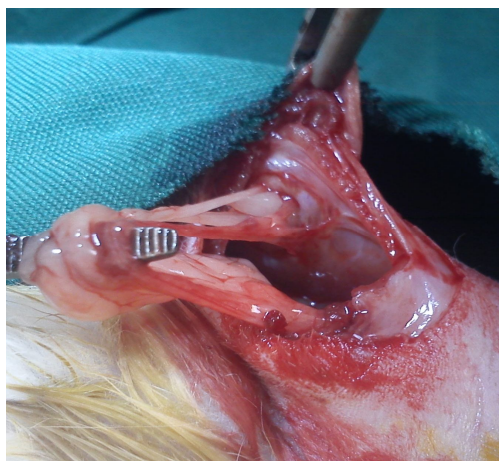
روده ها دست اندازی نموده بود (تصویر 2)، در صورتیکه این وضعیت در گروه مداخله (عصاره هیدروالکلی 1%) دیده نشد.

در گروه مداخله (عصاره هیدروالکلی 1%) بیشترین فراوانی مربوط به درجه چسبندگی 1، با 5 سر (50%) و در گروه کنترل بیشترین فراوانی مربوط به درجه چسبندگی 3، با 4 سر (40%) بود (جدول 1).

جدول 2 میانگین درجه چسبندگی در گروه های مداخله (عصاره هیدروالکلی 1%) و کنترل را نشان می دهد. با توجه به مندرجات این جدول و مقایسه آماری میزان درجه چسبندگی در دو گروه مورد مطالعه، میزان چسبندگی در گروه تحت درمان با عصاره هیدروالکلی 1% گل محمدی بطور معناداری از گروه کنترل کمتر بود ($P=0/007$).



تصویر 1. عدم تشکیل چسبندگی در گروه درمان با عصاره ی هیدروالکلی گل محمدی (درجه صفر)



تصویر 2. باند های گسترده ی چسبندگی در محوطه ی شکمی در گروه کنترل (درجه 4)

جدول 1. مقایسه ی میزان فراوانی درجه چسبندگی در گروه های درمانی

گروه های درمانی	گروه مداخله (عصاره هیدروالکلی 1%)	گروه کنترل
درجه چسبندگی	تعداد (درصد فراوانی)	تعداد (درصد فراوانی)
0	2 (20%)	0 (0%)
1	5 (50%)	0 (0%)
2	1 (10%)	3 (30%)
3	1 (10%)	4 (40%)
4	1 (10%)	3 (30%)
جمع کل	10 (100%)	10 (100%)

جدول 2. میانگین، انحراف معیار و میانه درجه چسبندگی در گروه های درمانی

گروه های درمانی	شاخص های آماری	میانگین	انحراف معیار	میانه
گروه مداخله (عصاره ی هیدروالکلی 1%)		1/400	1/265	1/000
گروه کنترل		3/000	0/816	3/000

بحث

مطالعه تمامی نمونه های تحت درمان با عصاره ی هیدروالکلی 5% گل محمدی تا یک روز پس از دریافت عصاره فوت شدند. علت این مسئله دقیقاً مشخص نیست ولی

نتایج حاصل از مطالعه حاضر حاکی از موثر بودن دوز 1% این عصاره بر چسبندگی های داخل شکمی می باشد. در این

توسط آنتی اکسیدانهای فراوان موجود در عصاره هیدروالکلی گل محمدی که از دسته ترکیبات فلاونوئیدی و پلی فنولیک بوده و قابلیت جذب رادیکال های آزاد را دارد، از عوامل مهم پیشگیری از این ضایعات می باشد. در تحقیقات زیادی اثرات آنتی اکسیدانی ترکیبات موجود در این گیاه به اثبات رسیده است (20). همچنین در پژوهشی دیگر اثرات ترکیبات آنتی اکسیدانی به عنوان عامل بیان کننده ژن عامل رشد بافت همبند و مهار کننده ی بیان ژن تنظیم کننده کلاژن نوع یک یاد شده و اثرات آن ها در گروه بندی منظم کلاژن ها به اثبات رسیده است (32).

از سوی دیگر از دیگر ترکیبات عصاره هیدروالکلی گل محمدی میتوان به ویتامین C، کربوکسیلیک اسید، تانین و علی الخصوص ترکیبات فلاونوئیدی و پلی فنولیک با قدرت آنتی اکسیدانی بالا از جمله Kaempferol و Quercetin، است (17 و 16) که ترکیبات فوق می تواند بر روند التیام جراحت مفید بوده و بتواند با بازدارندگی از التهاب و عمل لیز کامل فیبرین و نیز تولید و تجمع کلاژن (33) مانع از ایجاد چسبندگی داخل شکمی متعاقب اعمال جراحی داخل شکمی و سزارین ها گردد. اثرات ترمیمی این عصاره و یا داروهای مشابه که اثر آنتی اکسیدانی دارند در زخمهای جلدی نیز به اثبات رسانده است (34).

علیرغم اینکه مطالعات بسیاری در جهت درمان این ضایعات انجام شده ولی بر روی مواد با خاصیت آنتی اکسیدانی تاکنون آزمایشات زیادی انجام نگرفته است. در یکی از این آزمایشات تاثیرات چای سبز در چسبندگیهای متعاقب لاپاراتومی در موش صحرایی مورد مطالعه قرار گرفته است و خواص ضد چسبندگی آن به مواد آنتی اکسیدان نسبت داده شده (13). در مطالعه ی دیگری تاثیرات مثبت مهار کننده پراکسیداسیون چربی بر روی چسبندگی های داخل شکمی در خرگوش به اثبات رسیده است (35) که با توجه به اینکه عصاره هیدروالکلی گل محمدی دارای تاثیرات بسزائی در جلوگیری از پراکسیداسیون لیپید ها و متعاقب آن

نشان داده شده که مواد آنتی اکسیدان در شرایط خاصی ممکن است بصورت پرو اکسیدان عمل کرده (23 و 22) و خود باعث استرس اکسیداتیو گردد که منجر به آسیب بافتی می شود (24 و 25). اینکه این عامل باعث سمیت دارو در این دوز شده یا عوامل دیگر مسئله ای قابل تامل است که بایستی مورد مطالعه قرار گیرد.

ایجاد چسبندگی داخل شکمی یکی از عوارض شایع جراحی های داخل شکمی می باشد که می تواند باعث عوارض متعدد و گاهی کشنده همچون ایلئوس، انسداد روده ها و نیز ناباروری گردد (26) بطوریکه در مطالعه ای که بر روی حدود 2295 بیمار مبتلا به انسداد روده باریک انجام شد، نشان داده شد که بیش از 64% از آنها به دلیل چسبندگی داخل شکمی دچار انسداد شده بودند و 86% از آنها نیز تحت عمل جراحی قبلی شکمی قرار گرفته بودند (27). با این حال تشکیل چسبندگی پس از جراحی بخشی از روند طبیعی ترمیم بافت است که در اثر هر عاملی که منجر به کاهش اکسیژن بافتی و ایسکمی گردد، ایجاد میشود (28). از جمله رادیکال های آزاد اکسیژن که در مراحل اول ایسکمی تولید گشته و با واکنش سریع خود با اکسیژن به نوبه ی خود باعث کاهش محسوس تر آن میگردد. منبع سوپراکسید و سایر رادیکالهای آزاد ممکن است سیتوکروم اکسیداز میتوکندری یا گرانتین اکسیداز سلول های اندوتلیال در بافت های مختلف باشد که در پی آسیب بافتی منجر به آزاد شدن آن ها می گردد (29). پراکسید هیدروژن و آنیون سوپر اکسید هر دو برای سلول هایی مانند اندوتلیال، پلاکت ها و فیبروبلاست ها به دلیل ایجاد سیتولیز خارج سلولی سمی هستند (30) که نتیجه سیتولیز و پراکسید شدن چربی غشای سلولی افزایش نفوذپذیری عروق و ایجاد آگزود است که میتواند آغازگر روند چسبندگی باشد (31). تاکنون هیچ کدام از مداخلات تاریخی انجام شده، نتوانسته اند از تشکیل باند فیروز داخل شکمی بطور کامل جلوگیری نمایند، ولی به نظر میرسد جلوگیری از ایجاد رادیکال های آزاد ناشی از ایسکمی موضعی در آسیب بافتی

فعالیت رادیکال های آزاد دارد (20)؛ از این جهت با مطالعه حاضر همخوانی دارد.

در مطالعات بالینی، استفاده از این عصاره را برای درمان این گونه ضایعات در انسان مورد بررسی قرار داد.

نتیجه گیری

با توجه به نتایج حاصل از این مطالعه و داشتن ترکیبات ترکیبات پلی فنولیک با خواص آنتی اکسیدانی و ضد التهابی، عصاره هیدروآلکلی 1% گل محمدی توانسته است در امر ترمیم ضایعات ایجاد شده در حفره شکمی در موش صحرایی موثر بوده و باعث جلوگیری از پیشرفت و توسعه روند چسبندگی گردد و احتمالاً در موارد مشابه در انسان نیز موثر میباشد، لذا میتوان با مطالعات بیشتر بر داروهای مشتق از گل محمدی در دوزهای دیگر و استفاده از موثرترین دوز

تشکر و قدردانی

این مقاله حاصل طرح تحقیقاتی شماره 1414 و پایان نامه ی دوره دکتری حرفه ای پزشکی شماره ی 1114، مصوب معاونت تحقیقات و فناوری دانشگاه علوم پزشکی شهرکرد می باشد. بدینوسیله از آن معاونت محترم و مرکز تحقیقات گیاهان دارویی دانشگاه علوم پزشکی شهرکرد و کلیه کسانی که ما را در انجام این طرح یاری نمودند، کمال تشکر و قدردانی را داریم.

Reference

1. Avsar FM, Sahin M, Aksoy F, Avsar AF, Akoz M, Hengirmen S, et al. Effect of Diphenhydramine HCL and Methylprednisolone in the prevention of Abdominal Adhesion. *American J of Ssurgery* 2001; 181: 512-515.
2. Hellebrekers Bart WJ, Trimbos – Kemper Trudy CM, Trimbos J, Baptist MZ, Emeis JJ. Use of fibrinolytic agents in the prevention of postoperative adhesion formation. *J Fertility and Sterility* 2000; 74: 203-212.
3. Liakakos T, Thomakos N, Fine PM, Dervenis C, Young RL. Peritoneal adhesions etiology, pathophysiology and clinical significance. *Recent advances in prevention and management. Digestive surgery* 2001; 18: 260-273.
4. Schindler AE. Gonadotropin- releasing hormone agonists for prevention of postoperative adhesion: an overview. *Gynecol Endocrinol* 2004; 19: 51-5.
5. Monk BJ, Berman ML, Montz FJ. Adhesions after extensive gynecologic surgery: Clinical significance, etiology, and prevention. *Am J Obstet Gynecol* 1994; 170 : 1396-403.
6. Gonenci R, Altug ME, Koc A, Yalcin A. Effects of bovine amniotic fluid on acute corneal alkali burns in the rat. *Journal of Animal and Veterinary Advances* 2009; 8: 617-623.
7. Aldemir M, Ozturk H, Erten C, Buyukbayram H. The preventive effect of Rofecoxib in postoperative intraperitoneal adhesions. *Acta Cair Belg* 2004; 104: 97-100.
8. Cetin M, Ak D, Duran B, Cetin A, Guvenal T, Yanar O. Use of methylene blue and N,O-carboxymethylchitosan to prevent postoperative adhesions in a rat uterine horn model. *Fertil steril* 2003; 80: 698-701.
9. Alatas E, Gunal O, Alatas O, Colak O. Octreotide prevents postoperative adhesion formation by suppressing peritoneal myeloperoxidase activity. *Hepatogastroenterology* 2000; 47: 1034-6.
10. Asadi SY, Parsaei P, Karimi M, Rafieian-kopaei M. Effect of ethanolic extract of green Tea (*Camellia Sinensis*) on intra-abdominal adhesions in rats. *J Zanzan Univ Med Sci.* 2013; 21: 86-96.

11. Cheung JP, Tsang HH, Cheung JJ, Yu HH, Leung GK, Law WL. Adjuvant therapy for the reduction of postoperative intra-abdominal adhesion formation. *Asian J Surg* 2009; 32: 180-6.
12. Aarons CB, Cohen PA, Gower A, Reed KL, Leeman SE, Stucchi AF, et al. Statins (HMG-CoA reductase inhibitors) decrease postoperative adhesions by increasing peritoneal fibrinolytic activity. *Ann Surg* 2007; 245: 176-84.
13. Parsaei P, Karimi M, Asadi SY, Rafieian-kopaei M. Bioactive components and preventive effect of green tea (*Camellia sinensis*) extract on post-laparotomy intra-abdominal adhesion in rats. *International Journal of Surgery* 2013; 11: 811-815.
14. . Azadbakht M. *Medicinal Plant Classification*. 1st ed. Tehran: Teimourzadeh Publication; 1999: 130.
15. Price S. *The Aromatherapy Workbook: Understanding Essential Oils from Plant to Bottle*. 2nd ed. London: Thorsons; 1993: 54-5
16. Leenen, R., Roodenburg, A.J.C., Tijburg, L.B.M., Wiseman, S.A. A single dose of tea with or without milk increases plasma antioxidant activity in humans. *Eur J Clin Nutri* 2000; 54: 87-92.
17. Loghmani-Khozani H, Sabzi Fini O and Safari J. Essential oil composition of *Rosa damascene* mill. Cultivated in central Iran. *Scientia Iranica* 2007; 14: 316-319.
18. Wen D, Li C, Di H, Liao Y, Liu H. A universal HPLC method for the determination of phenolic acids in compound herbal medicines. *J Agric Food Chem* 2005; 53: 6624-9.
19. Crespo ME, Ivez J, Cruz T, Ocete MA, Zarzuelo A. Anti-inflammatory activity of diosmin and hesperidin in rat colitis induced by TNBS. *Planta Medica* 1999; 65: 651-3.
20. Shahriari S, Yasa N, Mohammadirad A, Khorasani R, Abdollahi M. In vitro antioxidant potential of *Rosa damascene* extract from guilan, Iran comparable to α -tocopherol. *Int J Pharmacol* 2007; 3: 187-190.
21. Abbasian B, Kazemini H, Esmaeili A, Adibi S. Effect of bovine amniotic fluid on intra-abdominal adhesion in diabetic male rats. *J Diabetes Complications* 2011; 25: 39-43.
22. Baradaran A, Nasri H, Rafieian-Kopaei M. Oxidative stress and hypertension: Possibility of hypertension therapy with antioxidants. *J Res Med Sci* 2014; 19: 358-67.
23. Nasri H, Rafieian-Kopaei M. Medicinal plants and antioxidants: Why they are not always beneficial? *Iranian Journal of Public Health* 2014; 43: 255-257.
24. Rafieian-Kopaei M, Baradaran A, Rafieian M. Oxidative stress and the paradoxical effects of antioxidants. *J Res Med Sci* 2013; 18: 628.
25. Rafieian-Kopaei M, Shahinfard N, Rouhi-Boroujeni H, Gharipour M, Darvishzadeh-Boroujeni P. Effects of *Ferulago angulata* extract on serum lipids and lipid peroxidation. *Evid Based Complement Alternat Med*. 2014; 2014.
- 26- Evers BM. Small bowel. In: Townsend CM, Beauchamp RD, Evers BM, Mattox KL, eds. *Sabiston textbook of surgery*. 16th ed. Philadelphia: Saunders, 2001: 882-3.
27. Raf LE. Causes of small intestinal obstruction. A study covering the Stockholm area. *Acta Chir Scand* 1969; 135: 67-72.
28. Gutmann J, Penzias AS, Diamond MP. Adhesions in reproductive surgery. In: Wallach EE, Zacur HA, eds. *Reproductive Medicine and Surgery*. 1st ed. St. Louis: Mosby; 1995, 681-93.
29. Bertuglia S, Colantuoni A, Intaglietta M. Effect of leukocyte adhesion and microvascular permeability on capillary perfusion during ischemia-reperfusion injury in hamster cheek pouch. *Int J Microcirc Clin Exp* 1993; 13: 13-26.

30. Ley K, Arfors KE. Changes in macromolecular permeability by intravascular generation of oxygen-derived free radicals. *Microvasc Res* 1982; 24: 25-33.
31. Vipond MN, Whawell SA, Thompson JN, Dudley HA. Peritoneal fibrinolytic activity and intra-abdominal adhesions. *Lancet* 1990; 335: 1120-2.
32. Klass BR, Branford OA, Grobbelaar AO, Rolfe KJ. The effect of epigallocatechin-3-gallate, a constituent of green tea, on transforming growth factor-beta1-stimulated wound contraction. *Wound Repair Regen* 2010; 18: 80-8.
33. Frei B, Higdon JV. Antioxidant activity of tea polyphenols in vivo: evidence from animal studies. *J of Nutr* 2003; 133: 3275-84.
34. Asadi SY, Parsaei P, Karimi M, Ezzati S, Zamiri A, Mohammadizadeh F, et al. Effect of green tea (*Camellia sinensis*) extract on healing process of surgical wounds in rat. *International Journal of Surgery* 2013; 11: 332-337.
35. Rodgers KE, Girgis W, St Amand K, Campeau J, Dizerega GS. Reduction of adhesion formation in rabbits by intraperitoneal administration of lazaroïd formulations. *Hum Reprod* 1998; 13: 2443-51.