

بررسی اثر حفاظتی عصاره هیدروالکلی گیاه غازیاقی *Falcaria vulgaris*

بر زخم معده ناشی از اسپرین در موش صحرائی

دکتر مظفر خزاعی^۱، مریم یادگاری^۲، دکتر رستم قربانی^۳

۱- استادیار گروه علوم تشریح دانشکده پزشکی کرمانشاه، مرکز تحقیقات تولید مثل mkhazaei1345@yahoo.com

۲- کارشناس ارشد بافت شناسی

۳- استادیار گروه علوم تشریحی دانشکده پزشکی، دانشگاه علوم پزشکی کرمانشاه

چکیده

زمینه و هدف: در طب سنتی غرب کشور گیاه غازیاقی (*Falcaria vulgaris*) مصارف گوناگونی از جمله درمان زخمهای پوستی و زخم معده دارد. این گیاه اثرات قابل توجهی در حفاظت معده در مقابل ضایعات ناشی از اتانول نشان داده است. هدف مطالعه حاضر، بررسی اثر حفاظتی عصاره هیدروالکلی غازیاقی بر زخم معده ناشی از اسپرین در موش صحرائی می باشد.

روش بررسی: ۲۴ عدد موش صحرائی جوان از نژاد NMRI، با وزن ۱۸۰-۲۳۰ گرم، در چهار گروه ۶ تائی قرار گرفتند:

گروه آزمایش، عصاره گیاه با دوز ۱۵۰ mg/kg/day

گروه شاهد مثبت، امپرازول با دوز ۵ mg/kg/day

گروه شاهد منفی، آب مقطر با دوز ۱ cc/kg/day

گروه شاهد منفی حلال دارو، عصاره گیاه با دوز ۱۵۰ mg/kg/day

به مدت ۱۴ روز، بطریقه گاوژ دریافت کردند.

از روز دهم رتھا به مدت ۴۸ ساعت گرسنه نگه داشته شده و سپس سه گروه اول به مدت ۳ روز (روزهای ۱۴-۱۲)، اسپرین ۲۰۰ mg/kg/day در یک میلی لیتر حلال (کربوکسی متیل سلولز ۱٪) و گروه آخر فقط حلال دارو را گرفته و سه ساعت پس از آخرین دوز، حیوانات کشته شدند. پس از تشریح و جداسازی معده، با کمک استریو میکروسکوپ و Graticule، ابعاد زخمها (mm) و میانگین آنها برای هر معده تعیین، سپس ضریب زخم ماکروسکوپی و میزان بهبودی محاسبه گردید. به منظور بررسی زخمها و بهبود آنها، لامهای میکروسکوپی از معده تهیه گردید. دادهها با روش آماری ANOVA و تست TUKEY تجزیه و تحلیل شدند.

یافته ها: عصاره غازیاقی (۱۵۰ mg/kg/day) ضریب زخم را نسبت به دو گروه کنترل به طور معنی دار ($p < 0.01$) کاهش می دهد. همچنین درصد بهبودی زخم را نسبت به گروه شاهد منفی (آب مقطر) ۹۱/۷۳٪ و شاهد مثبت (امپرازول) ۹۰/۲۵٪ افزایش داد. بررسی بافت شناسی، یافته های ماکروسکوپی را تأیید نمود.

نتیجه گیری: عصاره گیاه غازیاقی دارای اثر حفاظتی قابل توجه بر زخم معده ناشی از اسپرین می باشد.

کلید واژه ها: غازیاقی، زخم معده، اثر حفاظتی، ضریب زخم، اسپرین

وصول مقاله: ۸۴/۳/۱۱ اصلاح نهایی: ۸۵/۲/۴ پذیرش مقاله: ۸۵/۲/۱۴

مقدمه

زخم معده شامل ضایعات مخاطی و زیر مخاطی خوش خیم در دیواره معده است که شیوع ۱۰ درصدی داشته (۱) و عوامل مختلفی در بروز آن دخالت دارند. بعد از هلیکوباکتریلوری، داروهای ضد التهابی غیر استروئیدی NSAIDs به عنوان دومین علت زخم پپتیک شناخته شده‌اند (۲) به نحوی که خونریزی و ظهور ضایعات مخاطی در معده، شایعترین عارضه در بیماران تحت درمان با این داروها مخصوصاً آسپرین می‌باشد (۳). آسپرین یکی از پر مصرف‌ترین داروهای NSAIDs می‌باشد که در تسکین دردهای خفیف تا متوسط و درمان تب، در پیشگیری از بیماریهای قلبی و عروقی و کاهش خطر حملات قلبی مجدد، در بیماران دارای سابقه انفارکتوس قلبی، در آرتريت روماتوئید و حتی در پیشگیری از سرطان روده بزرگ، مری، معده و آلزایمر استفاده می‌شود (۴).

درمان زخم معده با داروهای شیمیایی مختلف، پرهزینه و با عوارض جانبی متعدد همراه بوده و اغلب با بازگشت ضایعات پس از قطع درمان همراه است (۵)، به همین دلیل گرایش به طب سنتی و عصاره های گیاهی، از اهمیت ویژه‌ای برخوردار است و ترکیبات گیاهی نتایج امید بخشی برای درمان آن فراهم ساخته است (۶).

Akah و همکاران (۱۹۹۸) اثر حفاظتی عصاره برخی از گیاهان در مقابل زخم معده ناشی از آسپرین را از طریق کاهش حجم اسیدیتته شیره معده، نشان دادند (۷). Alkofahi و همکاران (۱۹۹۹) نیز اثر ضد زخم زایی تعدادی از گیاهان کشور اردن را در معده رت بررسی و با کاربرد عصاره آنها (۴۰۰ mg/kg) در مقابل آسیب معده ناشی از اتانول (۱۰ ml/kg) ۵۰٪، کاهش شدت ضایعات معده را اثبات نمودند (۶). Sighs

(۱۹۹۹) با کاربرد عصاره نعناع (*Ocimum basilicum*) در مقابل زخم معده ناشی از الکل و آسپرین در رت، مهار تشکیل زخم، کاهش ترشح اسید و پپسین و فعالیت ضد التهابی گیاه را اعلام کرد (۸).

OharmaniI و همکاران (۲۰۰۴) فعالیت عصاره گیاه *Ocimum mangle* را در برابر زخم معده ناشی از آسپرین، استرس و اتانول در موش صحرائی را بررسی کرده و کاهش ضریب زخم و افزایش میزان بهبودی زخم را مشاهده نمودند (۹).

گیاه غازیاقی *F.vulgaris*، از خانواده چتریان *Umbelliferae* در حاشیه مزارع روئیده و در مناطق غرب ایران بعنوان سبزی مصرف می‌شود (۱۰). این گیاه بعنوان پاغازه معروف بوده و برای درمان زخمهای پوستی، مشکلات معده، بیماریهای کبدی و سنگ کلیه و کیسه صفرا بکار می‌رود (۱۱). در یک بررسی اثر مثبت آن در ترمیم زخمهای پوستی معرفی گردید (۱۲). در مطالعه قبلی ما مشخص گردید که عصاره اتانولی این گیاه دارای اثر حفاظتی قابل توجه در مقابل ضایعات مخاطی معده ناشی از اتانول ۵۰٪ می‌باشد و ضریب زخم میکروسکوپی و ماکروسکوپی را بطور معنی دار کاهش می‌دهد (۱۳ و ۱۴). با توجه به مصرف روزافزون آسپرین و ضایعات مخاطی معده ناشی از آن و لزوم شناسائی عوامل حفاظت کننده معده در مقابل آن، هدف تحقیق حاضر تعیین اثر حفاظتی عصاره گیاه غازیاقی (ممانعت از بروز ضایعات مخاطی و خونریزی) در مقابل زخم زایی آسپرین در معده موش صحرائی است.

روش بررسی

این مطالعه از نوع تجربی است که در دانشکده پزشکی کرمانشاه در سالهای ۸۴-۱۳۸۳ انجام گرفت.

حیوانات

موشهای صحرایی نر جوان از نژاد NMRI با وزن ۲۳۰-۱۸۰ گرم استفاده گردید، ۲۴ موش صحرایی در ۴ گروه ۶ تایی قرار گرفتند، حیوانات در قفسهای دارای کف توری بلند به منظور ممانعت از مدفوع خواری، و در دمای $22 \pm 1^\circ C$ و دوره روشنایی و تاریکی ۱۲ ساعته نگهداری شده و با غذای معمولی تغذیه و دسترسی آزاد به آب داشتند.

سه گروه اصلی به ترتیب زیر مورد آزمایش قرار گرفتند: ۱- گروه آزمایش، عصاره خالص گیاه را با دوز ۱۵۰ mg/kg

۲- گروه شاهد مثبت، امپرازول را با دوز ۵ mg/kg

۳- گروه شاهد منفی اول، آب مقطر را با دوز ۱ cc/kg

و گروه شاهد منفی دوم (حلال آسپیرین): عصاره

گیاه را با دوز ۱۵۰ mg/kg

به مدت ۱۴ روز به طریقه گاواژ دریافت کردند.

به منظور تخلیه معده، تمامی حیوانات از روز دهم دوره مطالعه به مدت ۴۸ ساعت گرسنه نگه داشته شده و در طی دوره گرسنگی و به منظور اجتناب از تحلیل آب بدن با محلول سوکروز ۸٪ در نمک طعام ۰/۲٪ تغذیه شدند (۶). سپس سه گروه اول به مدت ۳ روز (۱۴-۱۲)، آسپیرین با دوز ۲۰۰ mg/kg/day محلول در ۱ cc حلال (کربوکسی متیل سلولوز ۱٪) گرفتند. به منظور رد اثر زخم زائی حلال، گروه چهارم نیز به جای آسپیرین، فقط حلال آسپیرین را با همان شرایط فوق دریافت کردند. در همه گروهها ۳ ساعت پس از آخرین دوز، حیوانات را کشته و معده آنها سریعاً خارج شد (۱۵).

پس از کشتن و تشریح رتھا، معدهها خارج و از انحنای بزرگ برش داده شد و بعد از پهن و ثابت کردن آنها بر روی یک ورقه پارافین جامد، با

استریومیکروسکوپ (Lica Zoom 2000) مشاهده گردید. دو نفر از همکاران طرح زخمهای معده (خونریزی ظاهری مخاط معده) را بطور جداگانه بررسی و سپس با کمک گریتاکولیس Graticules (خط کش میکروسکوپی) (Heerbrugg Switzerland wild) ابعاد آنها (طول و عرض) را اندازه گیری (mm) و میانگین گرفتند به نحوی که برای هر زخم یک عدد بدست آمد، سپس بر اساس معیار ذیل زخمها درجه بندی شدند:

هر پنج پتشی (ضایعات کوچک لکه‌ای) = ۱،

ضایعات ۱-۲ mm = ۲

ضایعات ۳-۴ mm = ۳، ضایعات ۵-۶ mm = ۴ و

ضایعات ۶ mm => ۵

حاصل جمع کل اعداد بدست آمده برای زخمهای

هر معده محاسبه و بعنوان ضریب زخم ulcer index*

در نظر گرفته شد (۱۶). ضریب بهبودی نیز از فرمول ذیل

محاسبه گردید (۶):

ضریب بهبودی = $100 \times \frac{\text{ضریب زخم آزمایش} - \text{ضریب زخم کنترل}}{\text{ضریب زخم کنترل}}$

بلافاصله پس از محاسبات ماکروسکوپی، معدهها

در فرمالین خنثی بافر شده، تثبیت و برای تهیه مقاطع

بافتی آماده گردیدند. مقاطع ۶ میکرونی تهیه و با روش

H & E رنگ آمیزی و بدون اطلاع از گروه مطالعه

توسط پاتولوژیست در مورد زخم و بهبود آن اعلام نظر

گردید.

به منظور تأیید اثر زخم زائی آسپیرین، پس از ۴۸

ساعت گرسنگی در پنج عدد موش صحرایی به مدت ۳

روز روزانه یک دوز آسپیرین ۲۰۰ mg/kg در یک

میلی لیتر حلال (کربوکسی متیل سلولوز) و یک گروه

* عددی که بر اساس معیارهای تعیین شده نمایانگر یا شاخص زخم می باشد.

غددی معده موش صحرایی را در بر گرفته بود (شکل ۱a). پیش درمان با عصاره گیاه 150 mg/kg/day به مدت ۱۴ روز، ضایعاتی با خونریزی کمتر و گاهی بدون هیچ ضایعه‌ای همراه بود (شکل ۱b). در گروه شاهد مثبت (امپرازول) ضایعاتی عمدتاً دارای طول و حدود مشخص ولی کوچکتر و محدودتر از گروه آسپیرین دیده شد (شکل ۲a) و در گروه شاهد منفی (آب مقطر) نیز ضایعات وسیع و با خونریزی واضح‌تر وجود داشت که بخش وسیعی از قسمت غددی معده را گرفته بود (شکل ۲b).

در تصاویر میکروسکوپی، آسپیرین، زخمهای آشکار پاتولوژیک که از لایه عضله مخاطی گذشته بودند، بوجود آورده و خونریزی مخاطی و تخریب بافت پوششی دیده می‌شد (شکل ۳a). در حالیکه فقدان زخم و کمترین تغییرات بافتی در گروه عصاره وجود دارد (شکل ۳b).

عصاره الکلی گیاه غازیایی (150 mg/kg/day) ضریب زخم را نسبت به دو گروه کنترل به طور معنی‌دار ($p < 0.01$) کاهش داد (نمودار ۱). همچنین درصد بهبودی زخم را نسبت به گروههای کنترل منفی (آب مقطر) $91/73\%$ و کنترل مثبت (امپرازول) $90/25\%$ افزایش داد. همچنین ارزیابی مورفومتریک برای سنجش گسترش زخم انجام گردید. ضریب زخم بطور معنی‌دار در حیوانات پیش درمان شده با عصاره در مقایسه با گروههای کنترل آب مقطر و امپرازول کاهش نشان می‌دهد (جدول ۱).

دیگر بطور مشابه فقط حلال آسپیرین دریافت کردند. میزان زخم زائی آسپیرین بین دو گروه مقایسه شدند.

گیاه

گیاه غازیایی از بازار خریداری و پس از تأیید توسط استاد گیاه شناسی گروه زیست شناسی دانشگاه رازی، تمیز و برگها و ساقه آنها به مدت ۵ روز در سایه خشک و سپس به شکل پودر در آورده شد. حدود 100 گرم از پودر گیاه با اتانول 70% به روش پرکولاسیون عصاره‌گیری گردید (۱۷). عصاره اتانولی با کمک دستگاه تقطیر درخلاء عاری از الکل و پس از پهن کردن بر شیشه، کاملاً خشک و سپس تراشیده شد. $LD50$ (تعیین دوز سمی) عصاره در مطالعه قبلی (۱۴) تعیین و دوز مؤثر آن 150 mg/kg ، انتخاب گردید.

تجزیه و تحلیل داده‌ها با روش آماری ANOVA یکطرفه و تست Tukey با استفاده از نرم افزار spss (version 11) بررسی و اختلاف با $p < 0.01$ معنی‌دار در نظر گرفته شد.

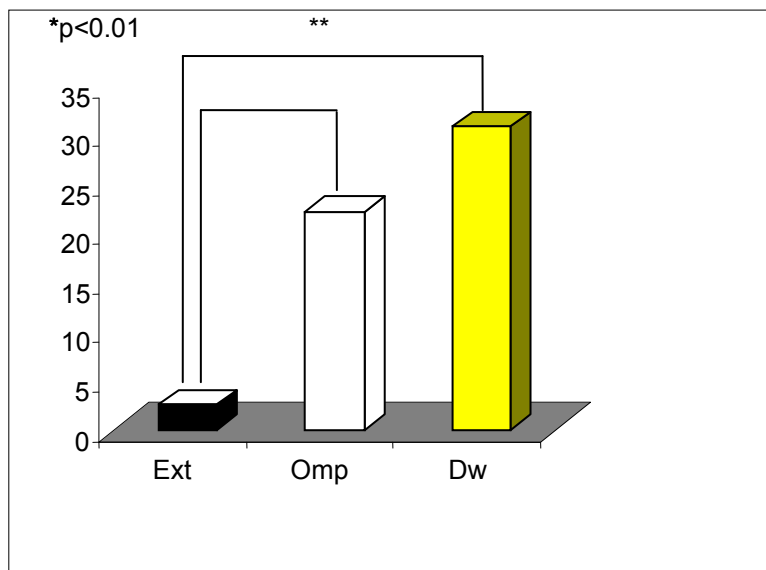
تصاویر ماکروسکوپی مستقیماً با دوربین دیجیتال کانون (مدل Power shot S40) و تصاویر میکروسکوپی نیز با همان دوربین و میکروسکوپ CH30 Olympus گرفته شد.

یافته‌ها

دریافت سه دوز متوالی آسپیرین 200 mg/kg/day منجر به ضایعات مخاطی و زیر مخاطی آشکار در معده گردید. در بررسی ماکروسکوپی، ضایعات خونریزی دهنده متعدد با اندازه‌های مختلف، در بخش غددی معده مشاهده گردید به نحوی که بخش وسیعی از بخش

جدول ۱: مقایسه ضریب زخم ماکروسکوپی ناشی از آسپرین در گروه عصاره، کنترل منفی (آب مقطر)، گروه کنترل مثبت (امپرازول) و نسبت بهبودی زخم در مقایسه با دو گروه

گروهها	ضریب زخم Ulcer index	نسبت بهبودی در مقابل امپرازول	نسبت بهبودی در مقابل آب مقطر
عصاره	۲/۵۵	۹۰/۲۵	۹۱/۷۳
امپرازول	۲۲/۱۷	-	-
آب مقطر	۳۰/۸۳	-	-



نمودار ۱: مقایسه ضریب زخم سه گروه عصاره Ext، امپرازول Omp و آب مقطر DW

(c)

(c)

شکل ۱: نمای ماکروسکوپی زخمهای ناشی از آسیب‌رین (نواحی تیره) در بخش غددی معده موش صحرائی (a) و در معده‌های پیش درمان شده با عصاره غاز باقی (b)، بخش غیر غددی (c)

(a)

(b)

شکل ۲: نمای ماکروسکوپی زخمهای معدی (فلشها) ناشی از آسپرین در گروههای پیش درمان شده با امپرازول (a) و آب مقطر (b)

(a)

(b)

شکل ۳: تصویر میکروسکپی از زخم پاتولوژیک در معده موش صحرائی (a) X100 و مخاط سالم (فقدان زخم و تغییرات ناشی از آن) در معده پیش درمان شده با عصاره (b) X100

بحث

عصاره گیاه غازیاقی (150 mg/kg) فعالیت حفاظتی (آنتی اولسری) قابل توجهی در مقابل ضایعات معدی ناشی از آسپرین داشته و ضریب زخم را نسبت به دو گروه کنترل منفی (آب مقطر) و کنترل مثبت (امپرازول) به طور معنی دار ($p < 0.01$) کاهش می دهد. همچنین درصد بهبودی زخم را نسبت به هر دو گروه کنترل به ترتیب به میزان 91/73٪ و 90/25٪ بهبود می بخشد. تا حد دانش ما این بررسی اولین تحقیق علمی در مورد اثر حفاظتی این گیاه در مقابل آسپرین است. تأثیر این گیاه در مقابل آسپرین در مقایسه با تحقیق قبلی که عصاره آن در مقابل ضایعات معدی ناشی از اتانول مطالعه شد (14 و 13) از ضریب بهبودی بهتر و ضریب زخم کمتری برخوردار بود که علت آنرا می توان به افزایش تعداد دفعات دریافت عصاره در مطالعه حاضر (14 بار در 14 روز) نسبت به مطالعه قبلی (3 بار در 2 روز) دانست. هر چند باید توجه داشت که نحوه ایجاد زخم در دو مطالعه تفاوت اساسی دارد و زخمهای حاصل از آسپرین 200 mg/kg/day در مطالعه حاضر بسیار شدیدتر از ضایعات ناشی از تک دوز اتانول 50٪ (10 cc/kg) در مطالعه قبلی است.

اتیولوژی زخم معده هنوز مورد بحث است اما عموماً عدم تعادل بین فاکتورهای مهاجم و مکانیسمهای دفاع مخاطی معده مطرح می شود (18). روزانه بیش از 30 میلیون نفر در سرتاسر دنیا از داروهای NSAIDs استفاده می کنند و مطالعات انسانی زیادی نشان می دهد که بین مصرف آنها و بروز ضایعات معده ارتباط وجود دارد (19). پاتوژنز زخم معده ناشی از آسپرین نیز پیچیده و هنوز بخوبی فهمیده نشده است (20). Pihan و همکاران (1987) گزارش کردند که ضایعات معدی

ناشی از آسپرین و الکل به دلیل ایجاد رادیکالهای آزاد اکسیژن، مشابه هستند (21).

عوامل دارویی و گیاهی با مهار ترشح اسید و افزایش تولید موکوس، تثبیت سلولهای پوششی سطحی و یا تداخل با تولید PGها در ممانعت یا بهبود زخم شرکت می کنند. خواص آنتی اولسری گیاهان مختلف می تواند بعلت افزایش سطح هگزوز آمینهای معده و افزایش استحکام سد موکوسی، پاک سازی رادیکالهای آزاد، مهار پمپ H+/K+/ATPase و ممانعت از پراکسیداسیون غشاهای بیولوژیک باشد (6).

گیاه غازیاقی *F. vulgaris* از خانواده چتریان است و گیاهان این تیره دارای خواص آنتی اولسری شناخته شده و اغلب دارای ترکیباتی نظیر فلاوونوئید، ساپونین، تریپن و تانن ها می باشند. فضلی بزاز و همکاران (1993) در بررسی ترکیبات موجود در گیاهان مختلف، وجود تانن و ساپونین و فقدان فلاوونوئید را در *F. vulgaris* اعلام نمودند (22). در بررسی ما نیز وجود ساپونین و تانن در عصاره مشخص گردید (داده ارائه نشده است). اثر حفاظتی ساپونین های گیاهان تیره چتریان در مورد زخم معده در مطالعات قبلی اثبات شده است (23 و 24). همچنین Ramirez و همکاران (2004) نشان دادند که تانن جدا شده از عصاره یک گیاه دارای فعالیت آنتی اولسری در زخم معده است (25).

با توجه به مطالعات اندک در مورد این گیاه، تعیین مکانیسم دقیق اثر حفاظتی آن در زخم معده امکان ناپذیر است، هر چند اثر آنتی اولسری عصاره غازیاقی را می توان به تانن ها، ساپونین ها و ویتامین C فراوان آن ارتباط داد. افزایش رادیکالهای آزاد اکسیژنی در طی مصرف آسپرین (21) و تأثیر ویتامین C در کاهش آنها (26) و تأثیر حفاظتی تانن ها و ساپونین های این گیاه از

غازیاقی و مطالعه اثر ترمیمی عصاره آن بر زخم معده ناشی از آسپیرین، مد نظر ما می باشد.

طریق تقویت سد مخاطی از موارد احتمالی مؤثر در مکانیسم اثر حفاظتی این گیاه در مقابل زخم زائی آسپیرین در معده می باشد.

تقدیر و تشکر

این مقاله بخشی از طرح تحقیقاتی مصوب دانشگاه علوم پزشکی کرمانشاه است. نویسندگان از شورای محترم پژوهشی و مشاورین محترم طرح، دکتر بابک ایزدی (پاتولوژیست)، دکتر منصور رضائی (آمار) و دکتر عباس شیخ الاسلام (داروساز) صمیمانه تشکر می نمایند.

نتیجه گیری

مطالعه حاضر نشان داد که عصاره گیاه غازیاقی دارای اثر حفاظتی قابل توجه و معنی دار در مقابل زخم معده ناشی از آسپیرین می باشد. بررسی های تکمیلی در این زمینه با استفاده از ترکیبات جدا شده از عصاره

References

1. Andreoli TE, Carpenter CCj, Griggs R, Loscalzo J. Cecil essential of medicine, 6th ed. Philadelphia: Sanders 2004; 356.
2. Anderew H, Weinstein M, Kurara J, Carthy D. Nonsteroidal anti inflammatory drugs and peptic ulcer disease. *Annal of internal Medicine* 1991; 114: 307-19.
3. Fennerty MB. NSAIDs-related gastrointestinal injury, evidenced-based approach to preventable complication. *Minneapolis* 2001; 110(3): 87-92.
4. Jiang Hp, Paul K. Whelton: Aspirin and risk factor of hemorrhagic stroke. *JAMA* 1998; 28(22): 1930-5.
5. Dhuley JN. Protective effect of Rhinax, a herbal formulation against physical and chemical factors induced gastric and duodenal ulcers in rat. *Ind Journal of Pharmacology* 1999; 31: 128-32.
6. Alkofahi A, Atta HA. Pharmacological screening of anti-ulcerogenic effects of some Jordanian medicinal plants in rats. *Ethnopharmacology* 1999; 67: 341-5.
7. Akah PAm, Orisakwe OE, Gamanieh KS, Shrt AU. Evaluation of Nigerian traditional medicineits effect of some Nigerian flock remedies on peptic ulcer. *Journal of Ethno Pharmacology* 1998; 21: 123-27.
8. Sigh S. Evaluation of gastric antiulcer activity of fixed oil of *Ocimum basilicum* lin and its possible mechanism of action. *Indian J Exp Biol* 1999; 253-7.
9. Oharmanil P, Kuchibbolta VK, Srivasaus M, Sharmas PG. Evaluation of anti ulcerogenic and ulcer healing properties of *Ocimum sanctum* linn. *J. of Ethno pharmacology* 2004; 93(2-1): 197-206.
۱۰. مظفریان ولی الله، فرهنگ نامهای گیاهان ایران، تهران، انتشارات فرهنگ معاصر، ۱۳۷۵، صفحه: ۲۲۷.
۱۱. شفیعی زاده فتح الله: گیاهان دارویی لرستان، جلد اول، نشر دانشگاه علوم پزشکی لرستان، حیان، ۱۳۸۱، صفحه: ۵۳۵.
۱۲. پاشاروش لیلا، خوشبو سپیده. بررسی اثر عصاره غازیاقی در تسریع بهبود زخمهای پوستی در موش صحرائی. پایان نامه پزشکی عمومی، دانشگاه علوم پزشکی کرمانشاه، ۱۳۸۲.
13. Salehi H, Khazaei M, Ghorbani R, Bahrami Gh, Izadi B. Microscopic evaluation of protective effect of *Falcaria vulgaris* extract on ethanol induced gastric ulcer in Rat. 2nd ed. International congress on traditional medicine & Materia Medica. 2004; Tehran UMS
۱۴. خزاعی مظفر، صالحی حسین، قربانی رستم: بررسی اثر حفاظتی گیاه غازیاقی بر روی زخم معده ناشی از اتانول در موش صحرائی، مجله علوم تشریحی ایران، سال دوم، شماره ۴، زمستان ۱۳۸۳، صفحه: ۷۵-۸۱.

15. Majumadar B, Ray Chaudhuri SG, Ray A, Bandyopadhyay S.K. Effect of ethanol extract of Piper betle linn leaf on healing of NSAIDs-induced experimental ulcer: ...a novel role of free radical scavenging action. *Indian J Exp Biol* 2003; 41(4): 311-5.
16. Pandit S, Sur TK, Jana U, Bhattacharyya D, Debnath PK. Anti-ulcer effect of Shankha bhasma in rats: a preliminary study. *Ind J of Pharmaco* 2000; 32: 378-80.
۱۷. صمصام شریعت، سید هادی. عصاره گیری و استخراج مواد مؤثر گیاهان دارویی و روشهای شناسایی و ارزشیابی آنها، چاپ اول، انتشارات مانی، ۱۳۷۱، صفحه: ۱۲-۶.
18. Goel RK, Sairam K: Anti ulcer drugs from indigenous sources with emphasis on *Musa sapientum*, *Tamrabhasma*, *A sparagus raceuosus* and *zingiber* of final. *Indian Journal of Pharmacology* 2002; 74, 100-10.
19. Kendall BJ, Peura DA. NSADIs-associated gasterointestinal damage and the elderly. *Pract Gastroentrol* 1993; 17:13-29.
20. Nafeezae MI, Fause Bsc, Kamsiah, Gapor Mt. Comprative effects of a tocotrinol-rich fraction and tocopherol in aspirin-induced gastric lesions in rats. *Asia Pacific Journal of Clinical Nutrion* 2002; 11(4): 309-14.
21. Pihan G, Regillo C, Szabo S. Free radicals and lipid peroxidation in ethanol-or aspirin-induced gastric mucosal injury. *Dig Dis Sci* 1987; 32(12): 1395-401.
22. Fazly Bazaz BS, Harrirzadeh G, Imani SA, Rashed MH. Survey of Iranian plants for Alkaloid, Flavonoids, Saponin and Tanin (Khorasan province). *International Journal of Pharmacology* 1993; 35, 1: 17-30.
23. Matsumoto T, Sun X-B, Hanawa T, Kodarria H, Ishii K, Yamada H. Effect of the antiulcer polysaccharide fraction from *Buplerum falcatum* on the healing of the gastric ulcer induced by acetic acid in rat. *Phytother-Res* 2002; 16(1): 91-8.
24. Chatterje TK, Chakraborty A, Pathak M. Effect of plant extract *Centella asiatica* on cold restraint stress ulcer in rats. *Ind J of Exp Biol* 1992; 30: 889-91.
25. Ramirez RO, Rao JR: The gastro protective effect of tannin extract from *Duhat (Syzygium cumini)* bark on Hcl/ethanol induced gastric mucosal injury in rat. *Clin Hemorheol-Micro Circ* 2003; 79(3-4): 253-61.
26. Maclindon ME, Muller AF, Filipowicz B, Hawkey CJ. Effect of allopurinol, sulfasalazine, vitamin C on aspirin-induced gasteroduodenal injury in human volunteers. *Gut* 1996; 38: 518-24.