

بررسی اثرات حفاظتی مغز گردو بر مرگ نوروونی و واکنش آستروسیت‌ها متعاقب انسداد سرخ رگ مغزی میانی در موش صحرائی نر

مجید اسدی شکاری^۱، محسن بصیری^۲، عبدالرضا بابائی^۳

۱. مرکز تحقیقات علوم اعصاب دانشگاه علوم پزشکی کرمان، کرمان، ایران. (مؤلف مسئول)، تلفن ثابت: ۰۳۴-۳۲۲۶۴۲۵۱، Majidasadi@kmu.ac.ir

۲. مرکز تحقیقات علوم اعصاب دانشگاه علوم پزشکی کرمان، کرمان، ایران.

۳. گروه علوم تشریحی دانشکده پزشکی مهندس افضلی پور دانشگاه علوم پزشکی کرمان، کرمان، ایران.

چکیده

سابقه و هدف: سکنه مغزی یک علت اصلی مرگ و میر و ناتوانی در بسیاری از کشورهاست. هیچ درمان قطعی برای این بیماری وجود ندارد، لذا جستجو برای یافتن مواد حفاظت کننده نوروونی با حداقل اثرات مضر باستی ادامه یابد. محصولات طبیعی احتمالاً منبع ایده آلی برای یافتن عوامل سالم و ارزشمند در زمینه درمان سکنه مغزی می باشند. مغز گردو حاوی مواد مفید فراوان با خواص آنتی اکسیدانی و ضد التهابی است. هدف مطالعه حاضر بررسی اثرات حفاظتی مغز گردو بر آسیب نوروونی و فعالیت آستروسیتها بعد از القاء ایسکمی کانونی مغزی در موش صحرائی نر بود.

مواد و روش ها: در این مطالعه که به صورت تجربی به انجام رسید موشهای صحرائی نر نژاد ویستار به سه گروه: شم، کنترل (تغذیه شده با غذای معمولی) و گردو (تغذیه شده با مغز گردو) تقسیم شدند. در گروه‌های کنترل و تحت تغذیه با گردو سرخ رگ مغزی میانی به مدت ۱۵ دقیقه مسدود گردید. ۴۸ ساعت بعد از برقراری جریان خون، حیوانات کشته شده و مغز آنها پس از ثابت سازی به منظور بررسی‌های بافت شناسی (رنگ آمیزی هماتوکسیلین-ئوزین)، ایمونوهیستوشیمی (پروتئین اسیدی رشته‌ای گلیال جهت بررسی وضعیت آستروسیت‌ها) و هیستوشیمی تانل، آماده گردید.

یافته ها: نتایج مطالعه حاضر نشان داد که مغز گردو باعث کاهش معنی دار مرگ نوروونی ناشی از القاء ایسکمی مغزی شد. در حالی که تراکم آستروسیت‌های GFAP مثبت در نواحی آسیب دیده گروه تحت درمان با مغز گردو در مقایسه با دو گروه دیگر افزایش یافت. در ضمن مغز گردو موجب کاهش معنی دار میزان مرگ و میر حیوانات ناشی از ایسکمی مغزی شد.

نتیجه گیری: نتایج حاصل از این مطالعه نشان داد که مغز گردو با توجه به خواص آنتی اکسیدانی و ضد التهابی اش در آسیبهای مغزی ناشی از القاء ایسکمی در موش صحرائی نر موثر است.

واژه های کلیدی: ایسکمی مغزی، مغز گردو، آنتی اکسیدان، ضد التهاب، موش صحرائی.

وصول مقاله: ۹۲/۱۰/۲۸ اصلاحیه نهایی: ۹۳/۴/۲۳ پذیرش: ۹۳/۵/۱

مقدمه

سکته مغزی Stroke یا ایسکمی مغزی Cerebral ischemia اختلالی حاد و پیشرونده است. طی مرحله حاد ایسکمی مغزی علاوه بر محرومیت از اکسیژن و مواد غذایی، شکل گیری رادیکال‌های آزاد (گونه‌های فعال اکسیژن و نیتروژن) نیز در مرحله برقراری گردش خون مجدد Reperfusion موجب افزایش میزان آسیب مغزی می‌شوند (۱). طی ایسکمی، نوروها متحمل آسیب و نهایتاً مرگ می‌شوند. آستروسیتها به عنوان سلول اصلی پشתיبان در سیستم عصبی مطرح بوده و با داشتن بیشترین مقادیر آنتی‌اکسیدانها می‌توانند در حفاظت نوروها طی شرایط آسیب از آنها حفاظت کنند (۲). درخت گردو Walnut با نام علمی *Juglans regia* گونه‌ای از گیاه است که از اجزاء مختلف آن می‌توان در جلوگیری و درمان بسیاری از بیماریهای عفونی استفاده نمود (۳). مغز گردو Walnut kernel حاوی مواد غذایی سرشاری شامل فسفولیپیدها، پروتئینها، توکوفرول و اسیدهای چرب غیر اشباع است (۴). به علاوه مغز گردو در تقویت کلیه، گرم نگه داشتن ریه‌ها و کاهش حرکات روده‌ها موثر است (۵). مطالعات اخیر نشان داده است که مغز گردو حاوی گروه‌های فنلی فراوانی است که نقش آنتی‌اکسیدانی آنها به خوبی مشخص شده است (۶). بر اساس مطالعه انجام شده توسط Papoutsis و همکاران، مغز گردو دارای خواص ضد التهابی در شرایط In-vitro است (۷). همچنین Willis و همکاران نشان دادند که مغز گردو می‌تواند ترشح عوامل التهابی مانند عامل نکروز تومور $TNF-\alpha$ و نیتریک اکسید NO را در رده سلولی میکروگلیا BV-2 (تحریک شده با لیپوپلی ساکارید) مهار کند (۸). پژوهشهای علمی انجام شده نشان داده‌اند که مواد آنتی‌اکسیدانی و ضد التهابی در جلوگیری از آسیب نورونی ناشی از ایسکمی مغزی موثرند (۹-۱۱). بر اساس مطالعه Shibui و همکاران مغز گردو با داشتن ترکیبات ارزشمند خود می‌تواند در جلوگیری از آثار

مخرب افزایش سن در انسان به نحو چشمگیری موثر واقع شود (۱۲). هدف از مطالعه حاضر بررسی اثرات تغذیه با گردو بر مهار مرگ نورونی و فعال شدن آستروسیتها ناشی از انسداد سرخرگ مغزی میانی در موش صحرانی نر بود.

روش بررسی

حیوانات:

این تحقیق تجربی در آزمایشگاه پایه مرکز تحقیقات علوم اعصاب دانشگاه علوم پزشکی کرمان در زمستان سال ۱۳۹۰ بر روی تعداد ۳۶ سر موش صحرانی نر بالغ سالم نژاد NMRI (در محدوده وزنی ۲۰۰-۱۸۰ گرم) که به روش تصادفی ساده انتخاب شده بودند و در شرایط استاندارد نگهداری می‌شدند، به انجام رسید.

گروههای مورد مطالعه:

برای انجام این مطالعه سه گروه شم، کنترل و تحت درمان با مغز گردو در نظر گرفته شد که حیوانات هر گروه با استفاده از روش تصادفی انتخاب و وارد مطالعه شدند. حیوانات گروه کنترل (۱۲ سر) به مدت ۲ ماه از رژیم غذایی معمولی (پلیت) استفاده کرده در حالی که گروه تحت درمان با مغز گردو (۱۸ سر) به مدت ۲ ماه از رژیم غذایی حاوی ۶ درصد مغز گردو (جیره غذایی هر موش صحرانی ۲۰ گرم) استفاده کردند (۱۳) و ۶ سر حیوان نیز به عنوان گروه شم (جراحی کاذب) در نظر گرفته شدند. توزین حیوانات در ابتدا و پایان مطالعه انجام شد. کلیه مراحل این طرح تحقیقاتی مورد تأیید کمیته اخلاق معاونت پژوهشی دانشگاه علوم پزشکی کرمان قرار گرفته بود. گردوی ایرانی از منطقه رابر بافت کرمان تهیه شده و برای استفاده روزانه مغز آن جدا می‌گردید.

روش جراحی:

پس از ۲ ماه سرخ رگ مغزی میانی راست حیوانات با استفاده از روش لونگا به مدت ۱۵ دقیقه مسدود گردید (۱۴). به طور خلاصه در این روش، حیوانات تحت بیهوشی عمیق با کلرال هیدرات (۴۰۰ mg/kg داخل صفاقی) قرار

تعیین تعداد کل و تعداد نورونهای دژنره درصد آسیب مشخص گردید (۱۵).

ایمونوهیستوشیمی:

برشهای تهیه شده از قشر مغز با استفاده از آنتی بادی ضد GFAP (Glial Fibrillary Acidic Protein) رنگ آمیزی شدند تا تراکم آستروسیتها در ناحیه مورد بررسی مشخص شوند. به طور خلاصه نمونه ها پس از شستشو در بافر فسفات در محلول آب اکسیژنه ۰/۳۰٪ انکوبه شدند. سپس مقاطع بافتی به ترتیب در آنتی بادی ضد GFAP خرگوشی به مدت ۸ ساعت و آنتی بادی G موشی ضد خرگوش به مدت ۳۰ دقیقه انکوبه شدند. نهایتاً مقاطع در محلولی حاوی آب اکسیژنه و دی آمینوبنزیدین قرار داده شده و پس از چسباندن لامل مورد بررسی قرار گرفتند (۱۶).

تانل هیستوشیمی

رنگ آمیزی هیستوشیمی تانل بر اساس پروتکل استاندارد عمل شد در این روش نمونه ها پارافین زدائی و آب دهی شدند و به ترتیب در محلول پروتئیناز K و Tris-HCl و سپس در محلول حاوی تریتون X-100 و سیترات سدیم ۰/۱٪ انکوبه شدند. در نهایت مقاطع در مخلوط واکنش TUNEL قرار داده شدند (۱۷).

آنالیز آماری

داده ها با استفاده از نرم افزار SPSS نسخه ۱۷ مورد تجزیه و تحلیل آماری قرار گرفتند به طوری که پس از حصول اطمینان از نرمال بودن داده ها، نتایج به صورت $Mean \pm SEM$ بیان گردید. برای تعیین آسیب کمی سلولها و معنی دار بودن اختلاف بین گروهها از آزمون آنالیز واریانس یک طرفه (ANOVA) استفاده شد و در موارد عدم توزیع نرمال داده ها از معادل غیرپارامتریک آن استفاده شد. در صورت وجود رابطه معنی دار از آزمون Tukey استفاده شد و اختلاف های کمتر از ۰/۰۵ معنی دار تلقی گردید.

گرفته و پس از انسداد شاخه های سرخ رگ کاروتید خارجی و جداسازی عصب واگ از سرخ رگ کاروتید داخلی، نخ بخیه نایلون ۰-4 از طریق سرخ رگ مغزی میانی به سمت داخل هدایت (۲۰ mm) شد تا این که مقاومت مختصری احساس شد. پس از ۱۵ دقیقه نخ بخیه پس کشیده شد تا جریان خون مغز برقرار گردد. طی کلیه مراحل جراحی درجه حرارت بدن حیوانات در محدوده 37 ± 0.5 ساتیگراد حفظ شد. پس از به هوش آمدن حیوانات مورد ارزیابی نورولوژیک قرار گرفتند و حیواناتی که فاقد علائم ضعف اندامهای فوقانی بودند از مطالعه خارج شده و حیواناتی که دارای علائم ضعف بودند به قفس خود برگشت داده شدند. برای حیوانات گروه ششم (جراحی کاذب) کلیه مراحل جراحی انجام شد اما نخ بخیه در سرخ رگ کاروتید داخلی قرار نمی گرفت.

آماده سازی بافتی:

۴۸ ساعت پس از رپرفیوژن تحت شرایط بیهوشی عمیق حیوانات با استفاده از پارافمالدئید ۴٪ به روش پرفیوژن قلبی کشته شده و مغز آنها از جمجمه خارج گردید. مغزها به مدت ۴۸ ساعت در فرمالین ثابت شده و مطابق روشهای استاندارد بافت شناسی پردازش شده و لامهای حاصل برای مطالعات بافت شناسی و ایمونوهیستوشیمی آماده شدند.

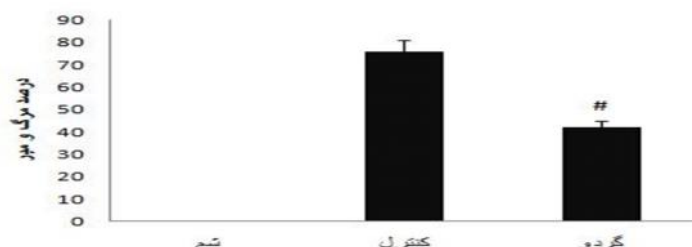
رنگ آمیزی هماتوکسیلین و ائوزین:

از بلوکهای پارافینی حاصل از آماده سازی بافتهای مغز، برشهای ۵ میکرونی (۲/۸ میلی متر عقب تراز برگما) تهیه شد و با استفاده از روش استاندارد بافت شناسی به طریقه هماتوکسیلین و ائوزین رنگ شده و مورفولوژی نورونها و شکل هسته ملاک تشخیص سلامت یا آسیب آنها قرار گرفت به طوری که نورونهای سالم واجد سیتوپلاسم صورتی روشن و هسته باز بودند اما نورونهای دژنره سلولهای در نظر گرفته شدند که سیتوپلاسمی قرمز تیره و هسته چروکیده داشتند. جهت شمارش سلولی از مقاطع یکسان و به تعداد ۳ فیلد برای هر لام استفاده شد و پس از

یافته ها

مطالعه هم مشاهده شد (۷۶٪) و استفاده از مغز گردو موجب شد تا مرگ و میر حیوانات به طور معنی داری کاهش (۴۲٪) یابد (نمودار ۱).

یافته های این مطالعه نشان داد که بین وزن حیوانات در ابتدا و پایان مطالعه تفاوت معنی داری وجود نداشت. در موش صحرائی انسداد سرخ رگ مغزی میانی منجر به مرگ و میر بالائی می شود موردی که در گروه کنترل این



نمودار ۱ - میزان مرگ و میر حیوانات در گروههای مختلف درصد مرگ و میر حیوانات به ترتیب در گروههای

(n=6)، کنترل (n=12) و تحت درمان با مغز گردو (n=12)

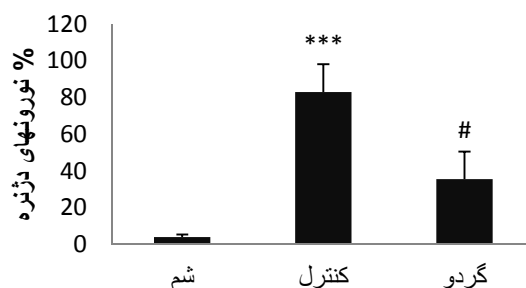
نتایج بر حسب میانگین \pm خطای معیار ارائه شده است. سطح معنی داری برابر ۰/۰۵ در نظر گرفته شده است.

نشانگر اختلاف با گروه کنترل شم

دژنراسیون سلولی گسترده (۸۳٪) در گروه کنترل شد و استفاده از مغز گردو در رژیم غذایی حیوانات موجب کاهش معنی دار ($P < 0/01$) میزان آسیب سلولی به (۳۶٪) شد (نمودار ۲).

بافت شناسی:

بر اساس تصویر شماره ۱، مشاهده می شود که سلولهای قشر مغز در گروه شم نمای ظاهری طبیعی دارند به طوری که هسته این سلولها نمای باز و سیتوپلاسم صورتی را نشان می دهند در حالی که انسداد سرخ رگ مغزی میانی موجب



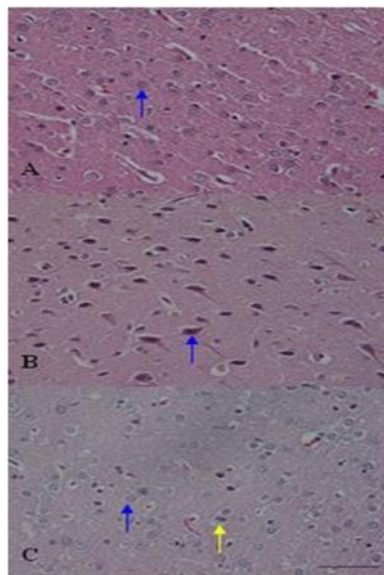
نمودار ۲- اثرات حفاظت نورونی مغز گردو در جلوگیری از آسیب ناشی از انسداد موقت سرخ رگ مغزی میانی

دژنراسیون نورونی به ترتیب در گروههای شم (۱/۵٪) (n=6)، کنترل (n=12) و تحت درمان با مغز گردو (n=12)

نتایج بر حسب میانگین \pm خطای معیار ارائه شده است. سطح معنی داری برابر ۰/۰۵ در نظر گرفته شده است.

*** نشانگر اختلاف با گروه شم

نشانگر اختلاف با گروه کنترل



تصویر ۱- رنگ آمیزی هماتوکسیلین و انوزین نورونهای قشر مغز موش صحرائی که در گروه شم (A) نورونهای طبیعی (هسته روشن و هستک واضح و سیتوپلاسم صورتی) را نشان می دهند (فلش آبی)، انسداد سرخ رگ مغزی میانی موجب دژنراسیون سلولی گسترده در گروه کنترل (B) شده (فلش آبی) و استفاده از مغز گردو در رژیم غذایی موجب کاهش آسیب سلولی در گروه تحت درمان (C) شده است (فلش آبی، نورون سالم و فلش زرد نورون دژنره). Scale bar: 50 μ .

ایمونوهیستوشیمی:

تصویر شماره ۲ مربوط به مطالعه ایمونوهیستوشیمی سلولهای موجود در قشر مغز موشهای صحرائی گروههای مختلف است که نشان دهنده این است که انسداد سرخ رگ

مغزی میانی موجب افزایش تراکم آستروسیتها (سلولهای GFAP مثبت) در نواحی ایسکمیک (بویژه در گروه درمان شده با مغز گردو) شد در حالی که در گروه کنترل تراکم آستروسیتها کمتر بود.

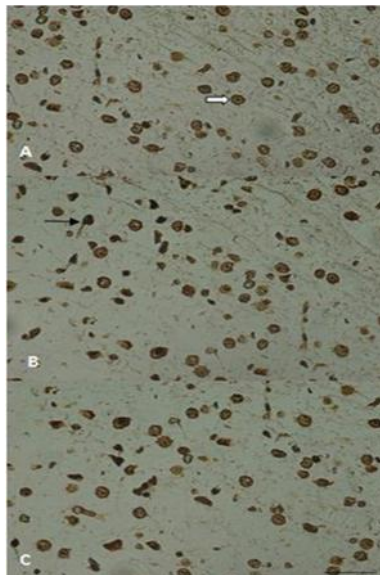


تصویر ۲ رنگ آمیزی ایمونوهیستوشیمی قشر مغز موش صحرائی که در گروه شم (A) پراکندگی واضح آستروسیتها (فلش) را نشان می دهد. انسداد سرخ رگ مغزی میانی موجب تجمع این سلولها در گروه کنترل (B) و بویژه گروه تحت درمان با مغز گردو (C) شده است. Scale bar: 50 μ .

هیستوشیمی تانل:

تانل مثبت (سلولهای آپوپتوتیک) در گروه شم حداقل، در گروه کنترل حداکثر و در گروه مغز گردو به میزان متوسط قابل مشاهده اند.

تصویر شماره ۳ سلول‌های موجود در قشر مغز موش صحرایی گروهای مختلف است که با روش هیستوشیمی تانل رنگ آمیزی شده اند این مطالعه نشان داد که سلولهای



تصویر ۳ رنگ آمیزی هیستوشیمی تانل قشر مغز موش صحرایی که در گروه شم (A) نورونهای طبیعی (هسته و هستک واضح) دارند (فلش سفید رنگ)، انسداد سرخ رگ مغزی میانی موجب افزایش رنگ هسته و چروکیدگی آن شده = سلولهای تانل مثبت (فلش سیاه رنگ) و استفاده از مغز گردو موجب کاهش سلولهای تانل مثبت در گروه تحت درمان شده است. Scale bar: 50 μ m

بحث

فارماکولوژیک واجد خواص آنتی اکسیدانی میزان آسیب‌های مغزی ناشی از سخته مغزی را می‌کاهد (۲۳). گونه‌های فعال اکسیژن و نیتروژن تولید شده هنگام ایسکمی و ریپرفیوژن مغزی موجب مرگ آپوپتوتیک نورونهای مغز می‌شود (۲۴). مطالعات مختلف نشان داده اند که مواد آنتی‌اکسیدانی می‌توانند از آپپتوز نورونها حین ایسکمی مغزی جلوگیری کنند (۲۵ و ۲۶). در همین راستا بررسی هیستوشیمیایی تانل ما نیز این مورد را تأیید کرد به طوری که تعداد سلولهای تانل مثبت در گروه تحت درمان با مغز گردو به طور مشخصی کمتر از گروه کنترل بود. از طرفی آستروسیتها به عنوان مهمترین سلولهای پشتیبان سیستم عصبی در نظر گرفته می‌شوند. این سلولها نقش مهمی در حفظ شرایط مناسب جهت فعالیت نورونها دارند.

بر اساس نتایج حاصل از این مطالعه مشخص شد که انسداد سرخ رگ مغزی میانی منجر به آسیب سلولی گسترده در نورونهای قشر مغز موش صحرایی می‌شود این یافته همسو با نتایج مطالعات قبلی است (۱۸ و ۱۹). از طرفی استفاده از مغز گردو در رژیم غذایی حیوانات موجب کاهش میزان مرگ نورونها در قشر مغز می‌شود.

مطالعات مختلف حکایت از اثرات مثبت استفاده از میوه‌جات مختلف از جمله سیر، هسته خرما و Blueberry در ضایعات ایسکمیک مغز دارد (۲۱ و ۲۰ و ۱۵). یک بررسی اپیدمیولوژیک نیز نشان دهنده ارتباط معکوس بین شیوع سخته مغزی و مصرف سبزیجات و β -کاروتن است (۲۲). همچنین یافته‌های علمی نشان می‌دهد که عوامل

و با تاخیر تقسیم می شود که در هر دو مورد فعالیت آنها موجب پاکسازی محیط و حفظ نورون‌های موجود در ناحیه درگیر خواهد شد (۳۰). به عنوان مثال؛ فعالیت آستروسیتها می تواند در راستای جمع آوری گلو تامات (نوروترانسمیتر تحریکی دخیل در مرگ نورون‌ها حین آسیب ایسکمیک) باشد (۳۱). بر اساس یافته های مطالعه حاضر تراکم آستروسیتها در نواحی ایسکمیک گروه پیش درمانی شده با گردو می تواند در همین رابطه در نظر گرفته شود. از مواد مفید مغز گردو می توان به مواد آنتی اکسیدانی و ضد التهابی آن اشاره کرد که این می توانند در جلوگیری از آسیب‌های ناشی از ایسکمیک مغزی موثر باشند، البته مکانیسم اصلی حفاظت نورونی مغز گردو در شرایط ایسکمیک و رپرفیوژن مشخص نیست اما خواص آنتی اکسیدانی و ضد التهابی آن می تواند در این رابطه مطرح باشند و از طرفی وجود موادی در مغز گردو که موجب فعال شدن آستروسیتها شده نیز از جمله علل احتمالی حفظ نورونها در شرایط ایسکمیک و رپرفیوژن است. البته پیشنهاد می شود تا مطالعه کاملتری در همین زمینه با بررسی عوامل التهابی، اکسیدانی در شرایط ایسکمیک مغزی و عوامل شیمیائی موثر موجود در مغز گردو به همراه تکنیکهای پیشرفته سلولی-ملکولی بررسی فعالیت آستروسیتها و میکروگلیاها جهت تعیین مکانیسم دخیل طراحی و اجرا شود.

نتیجه گیری

نتایج حاصل از این مطالعه نشان داد که افزودن مغز گردو به رژیم غذایی موش صحرائی می تواند از آسیبهای ناشی از ایسکمیک مغزی در این حیوان آزمایشگاهی بکاهد این یافته می تواند اثرات احتمالی مثبت مغز گردو در جلوگیری از ضایعات ایسکمیک مغز را مطرح کند.

تشکر و قدردانی

بدین وسیله از زحمات همکاران محترم مرکز تحقیقات علوم اعصاب و بخش بافت شناسی دانشکده پزشکی

همچنین این سلولها در شرایط پاتولوژیک نیز در جلوگیری از آسیب نورونی نقش بسزائی دارند به طوری که آستروسیتها می توانند با حذف گونه های فعال اکسیژن و میانجی تحریکی گلو تامات از مرگ نورونها در شرایط ایسکمیک و رپرفیوژن جلوگیری کنند و فعال شدن آنها می تواند از اقدامات حفاظت نورونی (Neuroprotection) باشد (۲۷). بر اساس یافته های ایمونوهیستوشیمی ما، آستروسیتهای نواحی درگیر در ایسکمیک گروه تحت درمان با مغز گردو، نسبت به گروه کنترل فعالتر و به تعداد بیشتری قابل مشاهده بودند.

گردو یک میوه بومی ایران است که از تمامی اجزاء این گیاه استفاده می شود. مغز این میوه سرشار از مواد غذایی مفید برای سلامت انسان است (۳). مطالعات جدید علمی حکایت از اثرات قابل توجه مثبت مغز گردو دارد به طوری که اثرات ضد تشنجی و ضد آلزایمری آن به اثبات رسیده است (۲۸ و ۲۹). Papoutsis و همکاران در سال ۲۰۰۷ نقش موثر مغز گردو را در عملکرد فیزیولوژیک سلولهای اندوتلیال نشان دادند (۸). نتایج تحقیقات ایشان نشان داد عصاره متانولی مغز گردو بطور معنی داری بیان ملکولهای چسبنده (VCAM1-ICAM1) در مراحل اولیه التهاب را مهار میکند. همچنین بخشی از خواص ضد التهابی مغز گردو به اسید Elagic موجود در آن نسبت داده می شود. ترکیبات موثره موجود در مغز گردو نقش کلیدی در مهار سیتوکین های التهابی از جمله TNF دارند. مهار این سیتوکین بیان (VCAM1-ICAM1) را کاهش داده و بدین ترتیب اتصال مونوسیت ها و دیاپدز را کاهش می دهد (۹). آستروسیتها سلولهای اصلی در حفظ و بقای نورونها محسوب می شوند در آسیب های مغزی بقای نورونها بستگی به وضعیت آستروسیتها دارد به طوری که بقای آستروسیتها و تجمع آنها می تواند منجر به زنده ماندن نورونها در شرایط بروز آسیب های مختلف منجمله ایسکمیک شود، البته اثرات مثبت فعالیت آستروسیتها به دو گونه فوری

مهندس افضلی پور که در تمامی مراحل انجام طرح با
مجریان همکاری صمیمانه ای داشته اند تشکر و قدردانی
می گردد.

References

1. Chen H, Yoshioka H, Kim GS, Jung JE, Okami N, Sakata H, et al. Oxidative stress in ischemic brain damage: mechanisms of cell death and potential molecular targets for neuroprotection. *Antioxid Redox Signal*. 2011; 14, 1505–1517.
2. Dringen R. Metabolism and functions of glutathione in brain. *Prog Neurobiol* 2000; 62, 649–671.
3. Sharafati-chaeshtori R, Sharafati-chaeshtori F, Rafieian M. Biological characterization of Iranian walnut (*Juglans regia*) Leaves. *Turk J Biol* 2011; 35: 635-639.
4. Zhang Z, Liao L, Moore J, Wu T, Wang Zh. Antioxidant phenolic compounds from walnut kernels (*Juglans regia* L.). *Food Chem* 2009; 113: 160-165.
5. Wang XY, Zhang ZH, Li YQ, Zhao HR, Zhao YP. Analysis of fatty acids composition and content in walnut varieties. *Acta Nutrimenta Sinica*, 2004; 26:499-501.
6. Ito H, Okuda T, Fukuda T, Hatano T, Yoshida T. Two novel dicarboxylic acid derivatives and new dimeric hydrolysable tannin from walnuts. *J Agric Food Chem* 2007; 55:672-9.
7. Willis LM, Bielinski DF, Fisher DR, Matthan NR, Joseph JA. Walnut extract inhibits LPS-induced activation of BV-2 microglia via internalization of TLR4: possible involvement of phospholipase D2. *Inflammation* 2010; 33:325-333.
8. Papoutsi Z, Kassi E, Chinou I, Halabalaki M, Skaltsounis LA and Moutsatsou P. Walnut extract (*Juglans regia* L.) and its component ellagic acid exhibit anti-inflammatory activity in human aorta endothelial cells and osteoblastic activity in the cell line KS483. *British J Nutr* 2008; 99: 715–722.
9. Gilman S. Pharmacologic management of ischemic stroke: relevance to stem cell therapy. *Exp Neurol* 2006; 199: 28–36.
10. Harukuni I, Bhardwaj A. Mechanisms of brain injury after global cerebral ischemia. *Neurol Clin* 2006; 24: 1–21.
11. Jatin T, Zahoor A. Shah Ginkgo biloba prevents transient global ischemia-induced delayed hippocampal neuronal death through antioxidant and anti-inflammatory mechanism. *Neurochem Int* 2013; 62: 189–197.
12. Shibu M, Poulouse, Marshall G. Miller, and Barbara Shukitt-Hale. Role of Walnuts in Maintaining Brain Health with Age. *The Journal of Nutrition* 2014; 144: 561S-566S.
13. Harandi SH, Abbasnejad M, Mirnajafi-Zadeh J, Esmailpour KH, Masoumi Y, Asadi-Shekaari M, Sheibani V. Effect of walnut (*Juglans regia* L) consumption on anticonvulsant low-frequency stimulation in rats *Online Journal of Veterinary Research*© 2013;17: 177-187.
14. Longa EZ, Weinstein PR, Carlson S, R Cummins. Reversible middle cerebral artery occlusion without craniotomy in rats. *Stroke*. 1989;20:84-91.
15. Asadi Shekaari M, Panahi M, Dabiri SH, Safi Khani Z, Kalantaripour TP. Neuroprotective effects of aqueous Date fruit extract on focal Cerebral ischemia in rats. *Pak J Med Sci* 2008 ;24:661-665.
16. Schmidt-Kastner R, Wietasch K, Weigel H, Eysel UT. Immunohistochemical staining for glial fibrillary acidic protein (GFAP) after deafferentation or ischemic infarction in rat visual system: Features of reactive and damaged astrocytes. *Int J Devl Neurosci* 1993; 11: 157-174.

17. Wang Q, Simonyi A, Li W, Sisk BA, Miller RL, Macdonald RS, Lubahn DE, Sun GY, Sun AY. Dietary grape supplement ameliorates cerebral ischemia-induced neuronal death in gerbils. *Mol Nutr Food Res* 2005; 49: 443-51.
18. Kalantaripour TP, Asadi-Shekaari M, Basiri M, Gholaamhosseinian Najar A. Cerebroprotective effect of date seed extract (*Phoenix dactylifera*) on focal cerebral ischemia in male rats. *J Biologic Sci* 2012; 12: 180-185.
19. Panahi M, Asadi-Shekaari M, Kalantaripour TP, Safavi A. Aqueous extract of date fruit protects CA1 neurons against oxidative injury: An ultrastructural study. *Curr Topics Nutraceut Res* 2008; 6: 125-130.
20. Colín-González AL, Ortiz-Plata A, Villeda-Hernández J, Barrera D, Molina-Jijón E, Pedraza-Chaverri J, Maldonado PD. Aged garlic extract attenuates cerebral damage and cyclooxygenase-2 induction after ischemia and reperfusion in rats. *Plant Foods Hum Nutr* 2011 ;66:348-54.
21. Sweeney MI, Kalt W, MacKinnon SL, Ashby J, Gottschall-Pass KT. Feeding rats diets enriched in lowbush blueberries for six weeks decreases ischemia-induced brain damage. *Nutr Neurosci* 2002; 5: 427– 431.
22. Hirvonen T, Virtamo J, Korhonen P, Albanes D, Pietinen P. Intake of flavonoids, Carotenoids, vitamins C and E, and risk of stroke in male smokers. *Stroke* 2000; 31: 2301–2306.
23. Gemma C, Mesches MH, Sepesi B, Choo K, Holmes DB, Bickford PC. Diets enriched in foods with high antioxidant activity reverse age-induced decreases in cerebellar-adrenergic function and increases in proinflammatory cytokines. *J Neurosci* 2002; 22: 6114–6120.
24. Leinonen JS, Ahonen JP, Lonrot K, Jehkonen M, Dastidar P, Molnar G, Alho H. Low plasma antioxidant activity is associated with high lesion volume and neurological impairment in stroke. *Stroke* 2000; 31: 33–39.
25. Clark WM, Rinker LG, Lessov NS, Lowery SL, Cipolla MJ. Efficacy of antioxidant therapies in transient focal ischemia in mice. *Stroke* 2001; 32:1000– 1004.
26. Fujimura M, Tominaga T, Chan PH. Neuroprotective effect of an antioxidant in ischemic brain injury: involvement of neuronal apoptosis. *Neurocrit Care* 2005; 2:59-66.
27. Gupta R, Singh M, Sharma A. Neuroprotective effect of antioxidants on ischaemia and reperfusion-induced cerebral injury. *Pharmacological Res* 2003; 48: 209–215.
28. Asadi-Shekaari M, Kalantaripour TP, Arab Nejad F, Namazian E, Eslami A. The Anticonvulsant and Neuroprotective Effects of Walnuts on the Neurons of Rat Brain Cortex. *Avicenna J Med Biotech* 2012; 4: 155-158.
29. Orhan IE, Santur IP, Akkol EK. In vitro neuroprotective effects of the leaf and fruit extracts of *Juglans regia* L. (walnut) through enzymes linked to Alzheimer's disease and antioxidant activity. *Int J Food Sci Nutr* 2011;62 :781-786.
30. Chen Y, Swanson RA. Astrocytes and Brain Injury. *J Cereb Blood Flow & Metabol* 2003; 23:137–149 .
31. Choi DW. Glutamate neurotoxicity and diseases of the nervous system. *Neuron* 1988;1:623–634.