مجله علمی دانشگاه علوم پزشکی کردستان /دوره نوزدهم/زمستان ۱۳۹۳/۶۶-۵۸

ارزش سونوگرافی در تشخیص سندرم تونل کارپال اثبات شده با مطالعه هدایت عصبی

نصراله ملکی[۱]، احد اعظمی[۲]، حسن اناری[۳]، منوچهر ایران پرور علمداری[۴]، زهرا طاوسی[۵]، شبنم حاجتی[۶]

۱. رزیدنت بیماری‌های داخلی ، گروه بیماری‌های داخلی، بیمارستان امام خمینی (ره)، دانشگاه علوم پزشکی اردبیل، اردبیل، ایران، (مولف مسوول)، تلفن ثابت:۲۲۵۱۴۱۰-۰۴۵۱، nasrollahmaleki@yahoo.com

۲ . استادیار روماتولوژی، گروه بیماری‌های داخلی، بیمارستان امام خمینی (ره)، دانشگاه علوم پزشکی اردبیل، اردبیل، ایران.

۳. استادیار رادیولوژی، گروه رادیولوژی، بیمارستان امام خمینی (ره)، دانشگاه علوم پزشکی اردبیل، اردبیل، ایران.

۴. دانشیار بیماری‌های غدد و متابولیسم، گروه بیماری‌های داخلی ، بیمارستان امام خمینی (ره) ، دانشگاه علوم پزشکی اردبیل، اردبیل، ایران.

۵ . رزیدنت بیماری‌های داخلی، گروه بیماری‌های داخلی ، بیمارستان شهدای خلیج فارس، دانشگاه علوم پزشکی بوشهر، بوشهر، ایران.

۶. کارشناس پرستاری، بخش بیماری‌های داخلی، بیمارستان امام خمینی (ره)، دانشگاه علوم پزشکی اردبیل، اردبیل، ایران

چکیده

زمینه و هدف: سندرم تونل کارپال، شایع ترین نوع نوروپاتی محیطی ناشی از گیر افتادگی عصب است. استفاده از سونوگرافی جهت بررسی و تشخیص بیماریهای موسکولواسکلتال در طی چند دهه اخیر در حال افزایش است. هدف از این مطالعه، تعیین این بود که آیا سونوگرافی جهت تشخیص سندرم تونل کارپ، در مقایسه با سرعت هدایت عصبی می تواند به عنوان یک روش جایگزین استفاده شود یا نه.

مواد و روش ها: این مطالعه از نوع توصیفی- تحلیلی مقطعی بوده که در طی آن افراد مبتلا به سندروم تونل کارپ اثبات شده با مطالعات الکترو دیاگنوستیک و افراد سالم به عنوان کنترل مورد مطالعه قرار گرفتند. اطلاعات فردی و دموگرافیک شامل سن، قد، شاخص توده بدنی، جنس، دست غالب و بیماریهای زمینه ای مرتبط با سندرم تونل کارپ بودند. سطح مقطع عرضی (CSA)، نسبت پهن شدگی (FR) عصب مدیان و ضخامت فلکسور رتیناکولوم اندازه‌گیری شد. سپس مقایسه بین سونوگرافی و مطالعه هدایت عصبی صورت گرفت.

یافته ها: در این مطالعه، ۱۲۰ مچ دست دچار سندرم تونل کارپ مربوط به ۹۰ نفر و همچنین ۶۰ مچ دست سالم مربوط به ۳۰ نفر را مورد بررسی قرار دادیم. از ۱۲۰ مچ دست علامتدار، شدت سندرم تونل کارپ در ۵۷ مچ دست خفیف، در ۲۹ مچ دست متوسط و در ۳۴ مچ دست شدید بود. بررسی نتایج بین دو گروه بیمار و سالم نشان داد که CSA در سطوح مختلف، به طور معنی داری در گروه بیمار بیشتر از گروه سالم بود. آستانه بیشتر از ۹/۱۵ میلی متر مربع در میزان CSA در قسمت ورودی تونل کارپ، بالاترین دقت تشخیصی را با حساسیت ۹۹/۲٪ و اختصاصیت ۸۸/۳٪ به ما داد. میزان CSA عصب مدیان، در سندرم تونل کارپ خفیف، متوسط و شدید از نظر آماری تفاوت معنی داری داشت.

نتیجه گیری: اندازه گیری CSA عصب مدیان به کمک سونوگرافی، در تشخیص و درجه بندی شدت سندرم تونل کارپ مفید است. با استفاده از سونوگرافی به عنوان آزمون خط اول ممکن است به نحو موثری میزان مطالعات هدایت عصبی کاهش یابد.

کلمات کلیدی: سندرم تونل کارپ، سونوگرافی، سرعت هدایت عصبی.

وصول مقاله:۹۲/۱۰/۱۷ اصلاحیه نهایی:۹۳/۴/۹ پذیرش:۹۳/۵/۱

[Downloaded from sjku.muk.ac.ir on 2026-01-29]

مقدمه

سندروم تونل کارپ (Carpal tunnel syndrome: CTS)، شامل مجموعه‌ای از علایم و نشانه ها است که حاکی از نوروپاتی فشاری عصب مدیان در ناحیه مچ دست می باشد. بیماران معمولا از درد، پارستزی و ضعف در توزیع عصب مدیان شاکی هستند. CTS شایع ترین مونونوروپاتی کانونی فشارنده است که در تجربه بالینی دیده می شود (۱). پاتوفیزیولوژی CTS چند عاملی است. افزایش فشار در داخل کانال کارپ، نقش کلیدی در ایجاد علایم بالینی این سندرم بازی می کند. میزان بروز سالانه سندرم تونل کارپ در هر ۱۰۰ هزار نفر جمعیت، در محدوده ۳۲۴ تا ۵۴۲ نفر برای زنان، و ۱۲۵ تا ۳۰۳ نفر برای مردان تخمین زده می شود (۲). شیوع سندرم تونل کارپال در جمعیت عمومی ۱ تا ۵ درصد است (۲). CTS در زنان شایعتر (۰/۷ تا ۹/۲درصد) از مردان (۰/۴تا ۲/۱درصد) می‌باشد (۲). به نظر می رسد شیوع CTS در زنان چاق بالاترین و در مردان لاغر کمترین باشد. تعداد موارد CTS ممکن است در محیط های صنعتی بالاتر از جمعیت عمومی باشد، که شیوع ۵ تا ۱۵ درصدی در محل کار تخمین زده شده است (۳). با این حال، این تخمین ها ممکن است به طور مستقیم قابل مقایسه با مطالعات جمعیت عمومی نباشد. شرایطی که با CTS همراهی دارند شامل: چاقی، جنس مونث، حاملگی، دیابت ملیتوس، آرتریت روماتوییید، هیپوتیروییدی، بیماریهای بافت همبند، مونونوروپاتی عصب مدیان، استعداد ژنتیکی، استفاده از مهار کننده های آروماتاز و فاکتورهای محل کار می باشند (۴).

مشخصه کلاسیک CTS، درد و پارستزی (بی حسی و سوزن سوزن شدن) در محل‌های توزیع عصب مدیان که شامل سه انگشت اول و نیمه رادیال انگشت چهارم است، می باشد. علائم CTS معمولا در شب و اغلب هنگامی که بیماران از خواب بیدار می شوند، بدتر می شود. برخی از بیماران در واکنش به این نشانه ها دستهای خود را تکان داده، چلانده و یا در آب گرم قرار می دهند (۵). در موارد شدیدتر CTS، با درگیری حرکتی، بیماران از ضعف در هنگام استفاده از دست، مانند نگه داشتن اشیاء، چرخاندن کلید یا دستگیره های درب، بستن دکمه لباس، و یا باز کردن درب های شیشه شاکی هستند. علائم بالینی ممکن است شامل ضعف در ابداکشن انگشت شست و آتروفی عضله تنار باشد (۵). مانورهای برانگیزاننده CTS شامل آزمون های فالن، تینل، کمپرشن و بالا بردن دستها است. حساسیت و ویژگی این مانورها در بهترین حالات، فقط در حد متوسط است.آزمون الکترودیاگنوستیک می تواند برای تایید و یا رد سندرم تونل کارپ مفید واقع شود، بویژه هنگامی که تشخیص بالینی آن مشکوک باشد. این آزمون همچنین برای ارزیابی شدت فشار به عصب مدیان و برای کمک در تصمیم گیری در مورد مداخله جراحی مفید است. به نظر می رسد ترکیبی از علایم و نشانه های این سندرم همراه با آزمون الکترودیاگنوستیک، دقیق ترین روش تایید تشخیص CTS باشد (۶). حساسیت روش های الکترودیاگنوستیک بین ۴۹ تا ۸۴ درصد و ویژگی آن بیش از ۹۵ درصد است (۷). معیارهای الکترودیاگنوستیک سندروم تونل کارپال در مطالعات هدایت عصبی شامل وجود اختلاف بیش از ۰/۵ میلی ثانیه بین زمان های تاخیری حسی اعصاب مدیان و اولنار در همان دست و وجود اختلاف بیش از ۱ میلی ثانیه بین زمان های تاخیری حرکتی اعصاب مدیان و اولنار در همان دست می باشد (۸).

مطالعات تصویربرداری به طور معمول در ارزیابی CTS به کار نمی روند. مطالعات متعددی با استفاده از سونوگرافی نشان داده اند که بیماران مبتلا به CTS به طور قابل توجهی سطح مقطع عصب مدیان افزایش یافته ای در مقایسه با گروه کنترل دارند (۱۲-۹). با این حال، یک سطح مقطع بهینه

[Downloaded from sjku.muk.ac.ir on 2026-01-29]

برای تشخیص، و همچنین حساسیت و ویژگی این روش، به طور گسترده ای در این گزارشات متفاوت است. از آنجا که سونوگرافی بدون درد بوده و هزینه کمی دارد، بیماران تمایل بیشتری به انجام آن دارند. با توجه به شیوع بیماری در جمعیت عمومی و ناراحتی هایی که این سندروم برای بیماران مبتلا ایجاد می نماید و نیز با درنظر داشتن این نکته که عدم درمان به موقع و صحیح این سندروم منجر به عوارض بیشتر و تشدید بیماری می شود و نیز بدلیل اینکه سونوگرافی نسبت به سایر روشهای تشخیصی محاسن زیادی دارد، در این بررسی درصدد برآمدیم تا ارزش تشخیصی سونوگرافی را با روش الکترودیاگنوستیک مقایسه نمائیم.

روش بررسی

این مطالعه از نوع توصیفی- تحلیلی مقطعی (cross-sectional) بوده که در طی سالهای ۱۳۹۱ و ۱۳۹۲ در بیمارستان امام خمینی (ره)، دانشگاه علوم پزشکی اردبیل انجام شد. نمونه تحت مطالعه شامل بیمارانی بود که با علائم بالینی و معاینه منطبق با سندرم تونل کارپال (درد و گزگزشدن انگشتان بویژه در شبها، تست تینل و یا فالن مثبت)، به درمانگاه روماتولوژی بیمارستان امام خمینی(ره) مراجعه می کردند. با توجه به شیوع تقریبی سندرم تونل کارپ در جمعیت ایرانی که حدود ۸ درصد بوده و با دقت آزمون ۵ درصد، حجم نمونه برآوردی تقریبا ۱۲۰ مچ دست (مربوط به ۹۰ نفر) محاسبه گردید. همچنین از ۶۰ مچ دست سالم (مربوط به ۳۰ نفر) استفاده گردید. جهت استخراج اطلاعات، فرم هایی به صورت چک لیست طراحی گردید. چک لیست ها حاوی اطلاعات زیر بود: سن، جنس، وضعیت آنتروپومتریک(BMI بیماران)، دست غالب در فرد(در کارهای روزمره)، دست درگیر در سندروم تونل کارپال، وجود آتروفی تنار و علایم حسی. همچنین از گروه مورد مطالعه، تست های فالن، تینل و کمپرشن نیز انجام شد و اطلاعات آنها وارد چک لیست ها گردید. به منظور بررسی علل سندرم تونل کارپال، فقط از بیماران دچار سندرم تونل کارپ، آزمایشات لازم (شمارش کامل سلولهای خونی، گلوکز سرم، آزمون های عملکرد کلیه، کبد و تیروئید و فاکتور روماتوئید) به عمل آمد. معیارهای خروج از مطالعه شامل عدم رضایت بیمار به انجام سونوگرافی و سابقه عمل جراحی، تروما یا تزریق کورتیکواستروئید در ناحیه مچ دست بود. جهت تایید تشخیص قطعی و ورود بیمار به مطالعه، سرعت هدایت عصبی (NCV) انجام گردید و سپس یک هفته بعد از آن سونوگرافی نیز انجام شد، بدون اینکه به سونولوژیست، بیماران دچار اختلال در سرعت هدایت عصبی گفته شود.

آزمون الکترودیاگنوستیک

در این بررسی، استاندارد اصلی تشخیص سندرم تونل کارپ، مطالعات الکترودیاگنوستیک در نظر گرفته شد. مطالعات الکترودیاگنوستیک با دستگاه Medelec ساخت کشور انگلستان انجام شد. در این مطالعه، اجزای حرکتی و حسی عصب مدیان به ترتیب به صورت ارتودرومیک و آنتی درومیک تحریک گردید. برای ارزیابی مطالعات حرکتی عصب مدیان ، الکترود مرجع در ۸ سانتی متری پروگزیمال به عضله دور کننده کوتاه شست به طور ارتودرومیک تحریک داده شد و الکترود فعال روی عضله فوق گذاشته شد. همچنین برای ارزیابی مطالعات حرکتی عصب اولنار ، الکترود مرجع در ۸ سانتی متری پروگزیمال به عضله نزدیک کننده انگشت پنجم به طور ارتودرومیک تحریک داده شد و الکترود فعال روی عضله فوق قرار داده شد. برای ارزیابی مطالعات مطالعات حسی، الکترود مرجع روی انگشت ۳ و تحریک در فاصله ۶ و ۱۴ سانتی متری پروگزیمال به الکترود فعال گذاشته شد. همچنین الکترود مرجع روی انگشت ۵ و تحریک در فاصله ۱۴ سانتی متری پروگزیمال به الکترود فعال گذاشته شد و الکترود زمین در انتهای ساعد قرار داده شد.

[Downloaded from sjku.muk.ac.ir on 2026-01-29]

معیارهای الکترودیاگنوستیک سندرم تونل کارپال شامل وجود اختلاف بیش از ۰/۵ میلی ثانیه بین زمانهای تاخیری حسی اعصاب میانی و اولنار در همان دست و وجود اختلاف بیش از ۱ میلی ثانیه بین زمانهای تاخیری حرکتی اعصاب میانی و اولنار در همان دست می باشد. بر اساس آزمایش های نورو فیزیولوژیک و معیارهای انجمن الکترودیاگنوستیک پزشکی آمریکا (AAEE)، مبتلایان به سندرم تونل کارپال به ۳ مرحله خفیف ، متوسط و شدید تقسیم بندی شدند اگر پتانسیل عمل حسی عصب میانی طولانی شود و یا جزئی از ارتفاع پتانسیل عمل حسی عصب میانی کم گردد، شدت سندرم خفیف می باشد. اگر پتانسیل عمل حسی عصب میانی غیرطبیعی شود (مانند حالت خفیف) و همچنین زمان تاخیری انتهایی حرکتی عصب میانی طولانی گردد شدت سندرم، متوسط می باشد. اگر زمانهای تاخیری انتهایی حرکتی و حسی عصب میانی طولانی شود و نیز پتانسیل عمل حسی عصب میانی وجود نداشته باشد و یا پتانسیل عمل ترکیبی ماهیچه ای تنار دارای ارتفاع کم باشد و یا وجود نداشته باشد و در الکترومیوگرافی سوزنی، فیبریلاسیون در عضلات تنار وجود داشته باشد، شدت سندرم شدید می باشد (۸).

ارزیابی سونوگرافی

مطالعات سونوگرافیک به کمک دستگاه MEDISON V20 با ترانس دیوسر ۱۴ مگاهرتزی لینه آر و بوسیله یک رادیولوژیست مجرب انجام شد. به کمک سونوگرافی موارد زیر به دست آمد (شکل ۱):

۱.سطح مقطع عرضی عصب مدیان (CSA: Cross Sectional Area)بر حسب میلی متر مربع در ۳ محل (قسمت پروگزیمال، ورودی و خروجی تونل کارپ)

۲.نسبت پهن شدگی (FR:Flattening ratio)، که به صورت نسبت محور اصلی عصب مدیان به محور فرعی آن تعریف می شود و در ۳ محل (قسمت پروگزیمال، ورودی و خروجی تونل کارپ) اندازه گیری شد.

۳.ضخامت فلکسور رتیناکولوم بر حسب میلی متر.

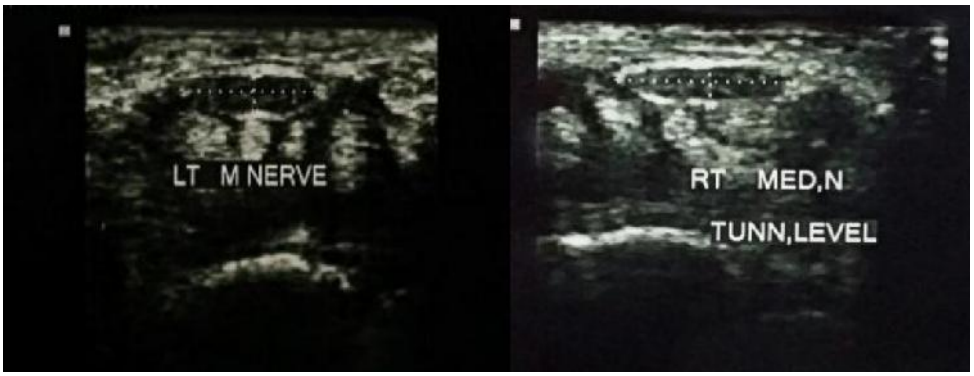

شکل ۱: اندازه گیری سطح مقطع عرضی عصب مدیان در ورودی تونل کارپ

تجزیه و تحلیل آماری

در این پژوهش از نرم افزار آماری SPSS V19 و آزمون‌های Chi-square ، T test ، ضریب همبستگی پیرسون و آنالیز واریانس برای تجزیه و تحلیل داده های بدست آمده استفاده گردید. مقادیر P کمتر از ۰/۰۵ معنی‌دار در نظر گرفته شد. سپس منحنی ROC برای محاسبه سطح زیر منحنی به منظور بررسی بهترین نقطه تشخیصی سندروم تونل کارپال رسم شد و حساسیت و ویژگی متغیرهای سونوگرافیک در تشخیص سندروم تونل کارپ محاسبه گردید. با در نظر گرفتن بیشترین مقدار

[Downloaded from sjku.muk.ac.ir on 2026-01-29]

حاصلضرب حساسیت و ویژگی، نقطه برش برای تشخیص سندروم تونل کارپ به دست آمد.

یافته ها

در این مطالعه از ۱۲۰ مچ دست بیمار (مربوط به ۹۰ نفر)، که از نظر مطالعات الکترودیاگنوستیک، تشخیص سندرم تونل کارپ در آنها اثبات شده بود، و همچنین از ۶۰ مچ دست سالم (مربوط به ۳۰ نفر) استفاده شد. در بین افراد گروه بیمار، ۱۱۰ نفر (۹۱/۷ درصد) زن و ۱۰ نفر (۸/۳ درصد) مرد بودند و در بین افراد گروه سالم، ۵۶ نفر (۹۳/۳ درصد) زن و ۴ نفر (۶/۷ درصد) مرد بودند، که تفاوت معنی‌دار آماری از نظر جنسیت بین ۲ گروه دیده نشد (p = ۰/۲۵۹). میانگین سنی گروه بیمار، ۵۶/۸±۱۰/۶ سال و میانگین سنی گروه سالم، ۵۴/۸±۷/۸ سال بود، و اختلاف بین دو گروه به لحاظ آماری معنی دار نبود (p= ۰/۱۹۲). نتایج بررسی بیماری زمینه ای در بیماران گروه بیمار نشان داد ۶۳ نفر (۵۲/۵ درصد) دیابت ملیتوس، ۱۹ نفر (۱۵/۸ درصد) هیپوتیروئیدی، ۱۵ نفر(۱۲/۵ درصد) آرتریت روماتوئید، ۵ نفر (۴/۲ درصد) نارسایی مزمن کلیه و ۱۸ نفر (۱۵ درصد) بدون بیماری زمینه ای بودند.

در ادامه، به بررسی توزیع فراوانی سرعت هدایت عصبی پرداختیم. نتایج نشان داد، ۵۷ نفر (۴۷/۵ درصد) سندرم تونل کارپ خفیف، ۲۹ نفر (۲۴/۲ درصد) سندرم تونل کارپ متوسط و ۳۴ نفر (۲۸/۳ درصد) سندرم تونل کارپ شدید دارند. بر اساس نتایج جدول ۱ ، مشخص گردید که همه متغیرهای سونوگرافیک در گروه بیمار نسبت به گروه سالم افزایش یافته اند و این افزایش بین همه مقادیر به لحاظ آماری معنی دار بود. بر اساس نتایج جدول۲، مشخص گردید که مقادیر میانگین متغیرهای سونوگرافیک در بیماران با NCV های مختلف، متفاوت می باشد و اختلاف ها به لحاظ آماری معنی دار بود، به طوریکه با افزایش شدت اختلال NCV ، میزان میانگین متغیرهای سونوگرافیک نیز افزایش پیدا می کرد.

جدول ۱ : شاخص های آماری متغیرهای سونوگرافیک به تفکیک گروه های مورد مطالعه

متغیر	گروه	میانگین	انحراف معیار	p-value
CSA-proximal (mm²)	بیمار	۱۱/۷۵	۲/۵۶	۰/۰۰۱
	سالم	۷/۵۶	۰/۷۷	
CSA-inlet (mm²)	بیمار	۱۳/۳۱	۳/۲۳	۰/۰۰۱
	سالم	۸/۵۷	۰/۸۲	
CSA-outlet (mm²)	بیمار	۱۱/۱۱	۲/۲۹	۰/۰۰۱
	سالم	۷/۴۳	۰/۶۷	
FR-proximal	بیمار	۱/۸۳	۰/۷۱	۰/۰۰۱
	سالم	۰/۸۸	۰/۰۸	
FR-inlet	بیمار	۲/۲۱	۰/۸۴	۰/۰۰۱
	سالم	۱	۰/۱	
FR-outlet	بیمار	۲/۰۱	۰/۷۸	۰/۰۰۱
	سالم	۰/۸۲	۰/۱	
Flexor Retinaculum thickness (mm)	بیمار	۲/۳۳	۰/۶۱	۰/۰۰۱
	سالم	۱/۲۵	۰/۱۶	

[Downloaded from sjku.muk.ac.ir on 2026-01-29]

جدول ۲ : شاخص های آماری متغیرهای سونوگرافیک به تفکیک شدت NCV در گروه بیمار

متغیر	شدت NCV	میانگین	انحراف معیار	p-value
CSA-proximal (mm²)	Mild	۹/۷۹	۱/۰۹	۰/۰۰۱
	Moderate	۱۲/۲۹	۰/۸۱	
	Severe	۱٤/٥۸	۲/٤٥	
CSA-inlet (mm²)	Mild	۱۰/٦٦	۰/۸۰	۰/۰۰۱
	Moderate	۱۳/۷۹	۰/۸۲	
	Severe	۱۷/۳٥	۲/٦۲	
CSA-outlet (mm²)	Mild	۹/۳۸	۱/٤۳	۰/۰۰۱
	Moderate	۱۱/۸۰	۰/۹۱	
	Severe	۱۳/٤٦	۱/۸۷	
FR-proximal	Mild	۱/۲۳	۰/۲۰	۰/۰۰۱
	Moderate	۱/۹۷	۰/۳۲	
	Severe	۲/۷۳	۰/٤۲	
FR-inlet	Mild	۱/٤۸	۰/۲۹	۰/۰۰۱
	Moderate	۲/۳۳	۰/۳۲	
	Severe	۳/۳۳	۰/۳۱	
FR-outlet	Mild	۱/۳٥	۰/۲۲	۰/۰۰۱
	Moderate	۲/۱۲	۰/۳۲	
	Severe	۳/۰۲	۰/٤۹	
Flexor Retinaculum thickness (mm)	Mild	۱/۸۸	۰/۳۰	۰/۰۰۱
	Moderate	۲/٤٥	۰/۳٦	
	Severe	۳	۰/٥۲	

منحنی ROC برای تعیین مقادیر بهینه CSA (در هر ۳ سطح)، FR (در هر ۳ سطح)، و ضخامت فلکسور رتیناکولوم مورد استفاده قرار گرفت. با استفاده از منحنی ROC ، CSA در قسمت ورودی تونل کارپ با آستانه ۹/۱۵ میلی متر مربع بالاترین حساسیت و ویژگی را به ما داد (حساسیت ۹۹/۲ ٪ و ویژگی ۸۸/۳ ٪). حساسیت و ویژگی سایر متغیرهای سونوگرافیک در شکل ۲ آورده شده است.

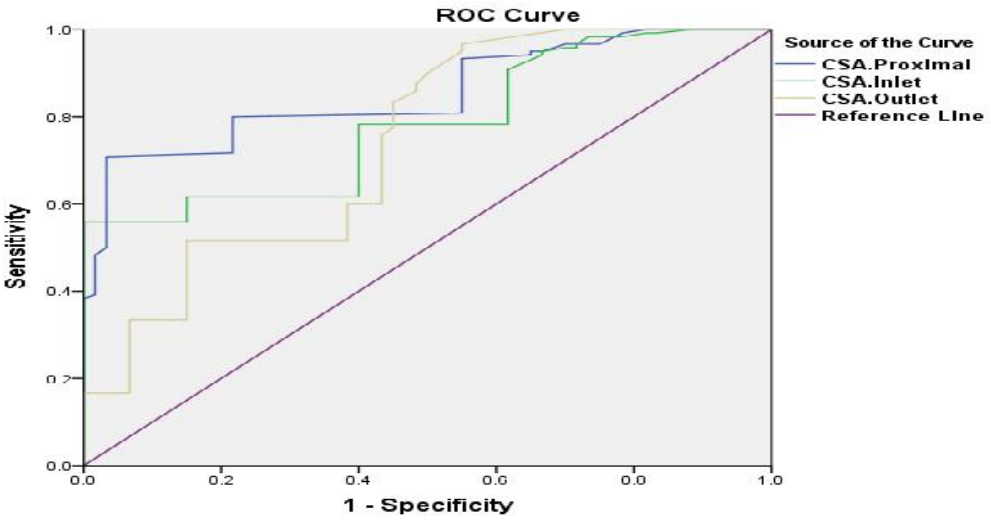

شکل ۲ : منحنی **ROC** برای تعیین حساسیت و ویژگی سطح مقطع عرضی عصب مدیان

[Downloaded from sjku.muk.ac.ir on 2026-01-29]

بحث

سندروم تونل کارپ، شایع ترین مونونوروپاتی کانونی فشارنده است که در تجربه بالینی دیده می شود. در حال حاضر تنها روش تشخیصی قابل اعتماد این سندروم، مطالعه الکترودیاگنوستیک عصب مدیان در ناحیه مچ دست است. از معایب این روش، دردناک بودن، گران بودن و زمان بر بودن آن است. اخیرا سونوگرافی نیز به عنوان یک اقدام تشخیصی در سندروم تونل کارپال مطرح شده است. از آنجا که سونوگرافی بدون درد بوده و هزینه کمی دارد، بیماران تمایل بیشتری به انجام آن دارند.

در مطالعه ما، میانگین سطح مقطع عرضی عصب مدیان (CSA) در قسمت ورودی (inlet) تونل کارپ، در گروه درگیر ۳/۲۳±۱۳/۳۱ و در گروه کنترل ۰/۸۲±۸/۵۷ میلیمتر مربع به دست آمد و CSA در قسمت ورودی تونل کارپ با آستانه ۹/۱۵ میلی متر مربع بالاترین حساسیت (۹۹/۲ ٪) و ویژگی (۸۸/۳ ٪) را به ما داد. سایر متغیرهای سونوگرافیک، حساسیت و ویژگی کمتری داشتند. نتایج متغیرهای فوق به طور معنی داری از نظر آماری، در گروه سندرم تونل کارپ شدید بیشتر از متوسط، در گروه متوسط بیشتر از گروه خفیف و در گروه خفیف بیشتر از گروه کنترل بود، بدین معنی که می توان به کمک سونوگرافی شدت سندروم تونل کارپ را نیز ارزیابی کرد.

متغیرهای سونوگرافیک مورد استفاده در تشخیص سندروم تونل کارپ شامل سطح مقطع عرضی عصب مدیان در سطوح مختلف کانال مچ دست، نسبت پهن شدگی و ضخامت فلکسور رتیناکولوم می باشد. در برخی از مطالعات، فقط از سطح مقطع عرضی عصب مدیان عمدتا در قسمت پروگزیمال استفاده شده است (۱۰و ۹)، در صورتیکه در مطالعه ما، بررسی متغیرهای سونوگرافی در مقایسه با سایر مطالعات به صورت کاملتری انجام گردید.

حساسیت و ویژگی متغیرهای سوتوگرافیک به طور گسترده ای در میان مطالعات مختلف متفاوت بوده‌است. بسیاری از محققین نشان داده‌اند که افزایش سطح مقطع عرضی در قسمت ورودی تونل کارپ بالاترین حساسیت و ویژگی را دارد (۱۲و ۱۱) که کاملا منطبق با مطالعه ما است. علاوه بر این، اندازه گیری در این سطح بسیار ساده تر قابل انجام است. البته اختلاف نظرهایی در مورد محل دقیق قسمت ورودی تونل وجود دارد. اکثر نویسندگان لبه پروگزیمال فلکسور رتیناکولوم، تقریبا در سطح دیستال مفصل رادیواولنار را به عنوان ورودی تونل در نظر گرفته اند، در حالی که محققین دیگری استخوان پیزیفورم مچ دست و توبرکل استخوان ناویکولار را به به عنوان ورودی تونل در نظر گرفتند (۱۴-۹). در مطالعه ما نیز لبه پروگزیمال فلکسور رتیناکولوم در سطح دیستال مفصل رادیواولنار به عنوان محل دقیق ورودی تونل کارپ در نظر گرفته شد.

حساسیت سطح مقطع عرضی در قسمت ورودی تونل کارپ در مطالعات انجام شده، بین ۴۸٪ تا ۸۹٪ متغیر بود و میزان غیرطبیعی سطح مقطع عرضی در قسمت ورودی تونل کارپ (مقطع برش) در اغلب این مطالعات، بین ۹ تا ۱۵ میلیمتر مربع در نظر گرفته شد (۱۴-۹)، در صورتیکه طبق نتایج مطالعه ما، سطح مقطع عرضی عصب مدیان در قسمت ورودی تونل کارپ با آستانه ۹/۱۵ میلی متر مربع بالاترین حساسیت (۹۹/۲ ٪) و ویژگی (۸۸/۳ ٪) را به خود اختصاص داد. این تفاوت در نقطه برش در مطالعات مختلف میتواند دلایل زیادی داشته باشد، از جمله: تفاوتهای نژادی، تبحر رادیولوژیست و عامل زمینه ای که منجر به ایجاد سندروم تونل کارپ شده است.

حساسیت ضخامت فلکسور رتیناکولوم نیز در مطالعات مختلف، بین ۴۰٪ تا ۸۱٪ متغیر بوده است و نسبت پهن شدگی نیز در مطالعات دیگری بین ۳۷٪ تا ۱۰۰٪ حساسیت داشته است (۱۵-۹). در مطالعه ما با نقطه برش ۰/۹۴ برای

[Downloaded from sjku.muk.ac.ir on 2026-01-29]

نسبت پهن شدگی در قسمت خروجی تونل کارپ، حساسیت ۹۹/۲ ٪ و ویژگی ۷۵ ٪ گزارش گردید و با نقطه برش ۱/۲۶ میلی متر برای ضخامت فلکسور رتیناکولوم، حساسیت ۹۹/۲ ٪ و ویژگی ۶۶/۷ ٪ دیده شد.

با توجه به نتایج مطالعه ما، سونوگرافی حتی در تعیین شدت سندروم تونل کارپ نیز مفید است، در صورتیکه در مطالعه دکتر محمدی و همکاران وی (۱۶)، بر خلاف مطالعه ما، میانگین CSA در قسمت ورودی و خروجی تونل کارپ با شدت اختلال NCV (گروههای خفیف، متوسط و شدید سندروم تونل کارپ)، تفاوت معنی دار آماری نداشت. بر طبق نتایج این مطالعه، در صورتیکه میزان CSA در قسمت خروجی تونل کارپ کمتر از ۸/۵ میلی متر مربع باشد، سندروم تونل کارپ رد می شود و نیاز به انجام NCV را رفع می سازد، و سونوگرافی طبق نتایج این بررسی در شدت و مرحله بندی سندرم تونل کارپ کمکی نمی کند.

یکی از محدودیت های مطالعه ما این بود که ما نتوانستیم افراد گروه غیر بیمار همسان را از نظر از جنس، سن و شغل با گروه مورد به منظور به دست آوردن نتایج قابل اعتماد مطابقت دهیم، همانند مطالعاتی که توسط سایر محققین انجام شده بود (۱۷)، و علت عمده این محدودیت نیز عدم رضایت بعضی افراد سالم به انجام مطالعات الکترودیاگنوستیک و سونوگرافی بود.

در یک مطالعه متاآنالیز پس از بررسی ۱۳ مقاله، سطح مقطع برش برای قسمت ورودی CSA بین ۹/۵ تا ۱۰/۵ میلیمتر مربع با حساسیت ۸۴٪ و ویژگی ۷۸٪ به دست آمد که نتایج آن بسیار نزدیک به مطالعه ما بود. نتیجه گیری نهایی این متاآنالیز آن بود که سونوگرافی در تشخیص سندروم تونل کارپ نمی تواند جایگزین مناسبی برای تست های الکترودیاگنوستیک باشد ولی سونوگرافی می تواند اطلاعات تکمیلی باارزشی در اختیار محققان قرار دهد (۱۸).

نتیجه گیری

اندازه گیری CSA عصب مدیان به کمک سونوگرافی، در تشخیص و درجه بندی شدت سندرم تونل کارپ مفید است. با استفاده از سونوگرافی به عنوان آزمون خط اول ممکن است به نحو موثری میزان مطالعات هدایت عصبی کاهش یابد. پیشنهاد می شود در بیماران پر خطر از نظر سندرم تونل کارپ، از سونوگرافی به عنوان یک روش غربالگری برای تشخیص CTS استفاده شود.

تشکر و قدردانی

این مقاله حاصل طرح تحقیقاتی و پایان نامه در مقطع دکترای تخصصی بوده و با حمایت دانشگاه علوم پزشکی اردبیل انجام شده است. در ضمن از زحمات استاد ارجمند، جناب آقای دکتر اناری که در انجام سونوگرافی بیماران همکاری نمودند، تشکر و قدردانی به عمل می آید.

References

1. Latinovic R, Gulliford MC, and Hughes RAC. Incidence of common compressive neuropathies in primary care. J NeurolNeurosurg Psychiatry 2006; 77: 263-265.
2. Atroshi I, Gummesson C, Johnsson R. Prevalence of carpal tunnel syndrome in a general population. JAMA 1999; 282:153-158.
3. Stevens JC, Witt JC, Smith BE, Weaver AL. The frequency of carpal tunnel syndrome in computer users at a medical facility. Neurology 2001; 56:1568-1570.

[Downloaded from sjku.muk.ac.ir on 2026-01-29]

4. Gell N, Werner RA, Franzblau A. A longitudinal study of industrial and clerical workers: incidence of carpal tunnel syndrome and assessment of risk factors. J Occup Rehabil 2005; 15:47-55.
5. Preston DC, Shapiro BE. Median neuropathy. In: Electromyography and neuromuscular disorders: Clinical-electrophysiologic correlations. Butterworth-Heinemann: Boston 1998. p.231.
6. Bland JD. Carpal tunnel syndrome. Curr Opin Neurol 2005; 18:581-585.
7. Jablecki CK, Andary MT, So YT. Literature review of the usefulness of nerve conduction studies and electromyography for the evaluation of patients with carpal tunnel syndrome. Muscle & Nerve 1993; 16: 1392-414.
8. Stevens JG. AAEE minimonograph #26: The_electrodiagnosis_of_carpal tunnel syndrome. Muscle and Nerve 1997; 20: 1477-1486.
9. Duncan I, Sullivan P, Lomas F. Sonography in the diagnosis ofcarpal tunnel syndrome. Am J Roentgenol 1999;173:681– 684.
10. Mallouhi A, Pulzl P, Trieb T, Piza H, Bodner G. Predictors ofcarpal tunnel syndrome: accuracy of gray-scale and colordoppler sonography [published erratum appears in Am JRoentgenol 2006;187:266]. AJR Am J Roentgenol 2006;186:1240-1245.
11.Yesildag A, Kutluhan S, Sengul N, Koyuncuoglu HR, Oyar O,Guler K, and et al. The role of ultrasonographic measurements ofthe median nerve in the diagnosis of carpal tunnel syndrome.ClinRadiol 2004;59:910 –915.
12. Ziswiler HR, Reichenbach S, Vögelin E, Bachmann LM, Villiger PM, Jüni P. Diagnostic value of sonography in patients with suspected carpal tunnel syndrome: a prospective study. Arthritis Rheum 2005;52:304-311.
13. Altinok T, Baysal O, Karakas HM, Sigirci A, Alkan A, Kayhan A,andet al. Ultrasonographic assessment of mild and moderate idiopathic carpal tunnel syndrome. ClinRadiol 2004;59:916 –925.
14. Lee D, van Holsbeeck MT, Janevski PK, Ganos DL, DitmarsDM, Darian VB. Diagnosis of carpal tunnel syndrome: ultrasound versus electromyography. RadiolClin North Am 1999; 37:859 –872.
15. Sarria L, Cabada T, Cozcolluela R, Martinez-Berganza T, Garcia S. Carpal tunnel syndrome: usefulness of sonography. EurRadiol 2000;10:1920 –1925.
16. Mohammadi A, Afshar A, Etemadi A, Masoudi S, Baghizadeh A. Diagnostic value of cross-sectional area of median nerve in grading severity of carpal tunnel syndrome. Arch Iran Med 2010;13:516-521.
17. Wong SM, Griffith JF, Hui AC, Tang A, Wong KS. Discriminatory sonographic criteria for the diagnosis of carpal tunnel syndrome. Arthritis Rheum 2002;46:1914 –1921.
18. Descatha A, Huard L, Aubert F, Barbato B, Gorand O, Chastang JF. Meta-analysis on the performance of sonography for the diagnosis of carpal tunnel syndrome. Semin Arthritis Rheum 2012;41:914-922.

[Downloaded from sjku.muk.ac.ir on 2026-01-29]