

تأثیر پیوند داخل وریدی سلول‌های بنیادی مشتق شده از چربی، بر نوروں زایی هیپوکمپ پس از ضایعه 6 - هیدروکسی دوپامین

سیده نجس هاشمی راد¹، مریم حاجی قاسم کاشانی²، شیما آب آب زاده³، محمد تقی قربانیان⁴

1. کارشناس ارشد بافت شناسی-جنین شناسی، دانشکده زیست شناسی، دانشگاه دامغان، دامغان، ایران.

2. استادیار گروه سلولی و ملکولی، دانشکده زیست شناسی و پژوهشکده علوم زیستی، دانشگاه دامغان، دامغان، ایران، (مؤلف مسوول) تلفن: 0232-5247235، kashani@du.ac.ir

3. دکترای علوم تشریح، گروه آناتومی، دانشکده پزشکی، دانشگاه علوم پزشکی ایران، تهران، ایران.

4. استادیار گروه بافت شناسی، دانشکده زیست شناسی و پژوهشکده علوم زیستی، دانشگاه دامغان، دامغان، ایران.

چکیده

زمینه و هدف: دوپامین آزاد شده از نوروں‌های دوپامینرژیک بخش متراکم جسم سیاه (SNc)، نوروں زایی در منطقه شکنج دندان‌ه ای (DG) هیپوکمپ را تحت تاثیر قرار میدهد. در بیماری پارکینسون به دلیل آسیب نوروں‌های دوپامینرژیک، نوروں زایی در DG کاهش یافته و بدن‌بال آن با اختلال حافظه همراه خواهد بود. لذا پیوند سلول‌های بنیادی روش درمانی مناسبی برای جبران نوروں‌های از دست رفته می باشد.

روش بررسی: روش مطالعه در این تحقیق، تجربی - آزمایشگاهی بود که اثر پیوند داخل وریدی سلول‌های بنیادی مشتق شده از چربی بر نوروں زایی هیپوکمپ بعد از ضایعه با 6- هیدروکسی دوپامین (مدل اختلال حافظه ی پارکینسون) مورد بررسی قرار گرفت.

با تزریق دو طرفه 6-OHDA در SNc موش‌های صحرایی نر نژاد ویستار مدل‌های مورد نظر تهیه گردید، به طوری که گروه اول: گروه آسیب به میزان 6 میکروگرم نوروٹوکسین در 2 میکرولیتر نرمال سالین به صورت دو طرفه به SNc تزریق گردید. گروه دوم: به عنوان گروه شم که نرمال سالین به جای نوروٹوکسین و به همان میزان به صورت دو طرفه به SNc تزریق گردید. گروه سوم: حیوانات آسیب دیده که به آنها، پاساژ سوم سلول‌های ADSC که با روش ایمنوسیتوشیمی برای نشانگر CD90 مورد ارزیابی قرار گرفته بودند (1×10^6 سلول در 500 میکرو لیتر محیط MEM- α) از طریق ورید دمی پیوند زده شده بود. گروه چهارم: حیوانات آسیب دیده که به آنها فقط 500 میکرو لیتر محیط کشت از طریق ورید دمی تزریق شد. پس از طی شدن مراحل درمان سرهای موش‌ها از بدن جدا شده و مغزها خارج گردیدند، پس از فیکساسیون با پارافرمالدئید 4%، آب گیری، تهیه بلوک‌های پارافینی، برش‌های 10 میکرونی گرفته شد. برش‌ها با کرزیل و بوله رنگ آمیزی شدند و شمارش سلول‌ها در مناطق DG، CA1 و CA3 هیپوکمپ صورت گرفت. داده‌ها با استفاده از آنالیز واریانس یک طرفه (ANOVA) و آزمون Tukey بررسی گردید. نتایج به صورت میانگین \pm خطای معیار ارائه گردید، ($P \leq 0/05$) معنی دار در نظر گرفته شد.

یافته‌ها: کاهش معنا داری در تعداد نوروں‌های نواحی DG، CA1 و CA3 در گروه‌های آسیب و محیط کشت نسبت به گروه شم مشاهده شد ($P < 0/001$). همچنین تعداد نوروں‌ها در همین نواحی در گروه سلول افزایش معناداری را نسبت به گروه‌های محیط کشت و آسیب نشان داد ($P < 0/001$).

نتیجه گیری: پیوند سلول‌های ADSC از طریق ورید دمی اثر نوروپروتکتیو بر هیپوکمپ داشته و از مرگ نوروں‌ها در اثر القاء 6-OHDA جلوگیری می کند، به طوری که سلول‌های درمانی می تواند روش مناسبی در بهبود اختلال حافظه ی پارکینسون باشد.

واژگان کلیدی: سلول بنیادی مشتق شده از چربی، بیماری پارکینسون، هیپوکمپ، حافظه، نوروں زایی.

وصول مقاله: 92/5/3 اصلاحیه نهایی: 93/3/6 پذیرش: 93/3/7

مقدمه

بیماری پارکینسون از بیماری‌های دژنراتیو سیستم عصبی مرکزی است که بیش از 2 درصد جمعیت بالای 65 سال را درگیر می‌کند. این بیماری از دیدگاه آسیب شناسی با از بین رفتن نورون‌های دوپامینرژیک بخش متراکم جسم سیاه¹ (SNc) و بخش شکمی تگمتوم² VTA همراه است. بخشی از خروجی‌های SNc به ناحیه پشتی جسم مخطط ختم می‌شود و نیز خروجی‌های دیگری از بخش داخلی SNc که VTA نامیده می‌شود شروع شده و به هسته آمیگدالوئید، شکنج‌های سینگولی و دندانه ای (DG) هیپوکمپ وارد می‌شوند، به مجموعه این مسیرهای عصبی سیستم دوپامینرژیک مزولیمبیک³ گفته می‌شود (1).

هیپوکمپ یک منطقه سازماندهی شده و تمایز یافته در مغز است و از دو منطقه DG و Hippocampus proper تشکیل شده است. نورون‌های منطقه ی Hippocampus proper به سه گروه CA1، CA2 و CA3 تقسیم می‌شوند که در انسان CA4 هم به این سه گروه اضافه می‌گردد. نورون‌های غالب در Hippocampus proper از نوع هرمی ولی در DG از نوع گرانولار هستند (2). نوروزنریس در دو منطقه خاص که عبارتند از SVZ⁴ و SGZ⁵ اتفاق می‌افتد. سلول‌های تکثیر یافته در SVZ از طریق RMS⁶ به پیاز بویایی مهاجرت می‌کنند و در آنجا به انواع اینترنورون تمایز می‌یابند و سلول‌های تکثیر یافته در SGZ به لایه مولکولی رفته و به نورون‌های نابالغ تمایز می‌یابند، چنانچه آکسون‌های نورون‌های مذکور به هیلوس و منطقه CA3 (مسیرخزه ای) و دندریت آن‌ها به لایه مولکولی رفته و سیگنال‌هایی از قشر بویایی دریافت می‌کنند (3). نورون‌های دوپامینی مغز میانی از نظر عملکرد به زیر گروه‌هایی تقسیم

می‌شوند که عبارتند از جسم سیاه و VTA، این نورون‌ها نقش اساسی در کنترل حرکات ارادی و تنظیم عاطفی دارند (4). نورون‌های دوپامینی جسم سیاه، خروجی‌هایی به بخش پشتی-شکمی جسم مخطط می‌فرستند و اعمال حرکتی را تنظیم می‌کنند و همچنین نورون‌های VTA، خروجی‌هایی به بخش شکمی-میانی جسم مخطط و نواحی کورتیکال و سیستم لیمبیک می‌فرستند و در تنظیم رفتار عاطفی نقش دارند (4). دوپامین از طریق میانکنش با رسپتورهای عمل می‌کند که رسپتورهای دوپامینی به دو گروه اصلی تقسیم می‌شوند که شامل خانواده D1 (D1 و D5) و خانواده D2 (D2، D3 و D4) می‌باشد. رسپتورهای دوپامینی در مکان‌هایی چون کلیه، سیستم عروقی، غدد حضور دارند و عمدتاً بر اعمالی چون سدیم هموستاز، تنوس عضلانی و ترشح هورمون تأثیر می‌گذارند. به طوری که رسپتورهای دوپامینی نوع 3 به فراوانی در طول تکوین در مناطق نوروایپوتالیال بیان شده و در نوروزنریس درگیر هستند و رسپتورهای D2 در بخش حسی- حرکتی جسم مخطط قرار دارند. نقص در رسپتورهای دوپامینی عامل مهمی در ایجاد اختلالات ADHA⁷، افزایش فشار خون و اعتیاد می‌باشد (5). از عواملی که در نوروزنریس دخالت دارند به جز دوپامین، می‌توان به استرس، پیری، ورزش، استروژن، گیاهان دارویی و استفاده از سلول‌های بنیادی اشاره نمود (6).

از آنجا که بیماری پارکینسون با تخریب پیشرونده نورون‌های دوپامینرژیک مغز میانی همراه است، لذا پیوند سلول‌های بنیادی روش درمانی مناسبی برای جبران نورون‌های از دست رفته می‌باشد. سلول‌های بنیادی سلول‌های تمایز نیافته‌ای هستند که حداقل با دو ویژگی تقسیمات مکرر خود تکثیری و توانایی تمایز به بیش از یک سلول در محیط زنده، توانایی ترمیم از خود نشان می‌دهند (7). یکی از انواع سلول‌های بنیادی، سلول‌های بنیادی بالغ

¹Substantia nigra pars compacta

²Ventral tegmental area

³Mesolimbic dopaminergic system

⁴Subventricular zone

⁵Subgranular zone

⁶Rostral migratory stream

⁷Attention Deficit Hyperactivity Disorder

سلول‌های از دست رفته در بیماری پارکینسون را جبران کند، لذا در این تحقیق از سلول‌های بنیادی چربی² (ADSC) استفاده شده است. همانگونه که ذکر شد این سلول‌ها، یکی از انواع سلول‌های بنیادی مزانشیمی هستند. بافت چربی حاوی یک جمعیت استرومایی از سلول‌های اندوتلیال عروقی، سلول‌های ماهیچه صاف و سلول‌های بنیادی است (13). این جمعیت از سلول‌های بنیادی دارای قدرت تکثیر و توانایی تمایز به غضروف، استخوان، بافت قلبی و ماهیچه اسکلتی را دارند (14). از اثرات درمانی ADSC کاهش التهاب، همچنین دارای اثراتی در تعدیل سیستم ایمنی هستند، این سلول‌ها قابلیت ترشح سیتوکین‌ها و فاکتورهای رشد را دارند، بنابراین کاندید مناسبی برای پیوند می‌باشند (15).

در این تحقیق با تزریق دو طرفه³ 6-OHDA نوروتهی‌های دوپامینی دو منطقه جسم سیاه و VTA تخریب گردید. به دلیل وجود ارتباط عصبی بین این مناطق و هیپوکمپ اختلال حافظه مشابه پارکینسون ایجاد شد که می‌توان از فاکتورهای زیادی برای بهبود اختلال حافظه در این بیماران استفاده کرد، در این مطالعه برای تحریک نوروتهی‌های زیادی و همچنین جلوگیری از مرگ نوروتهی‌ها از پیوند سلول‌های ADSC از طریق ورید دمی به موش آسیب دیده استفاده گردید و اثرات نورونریزی و نوروپروتکتیو در هیپوکمپ بررسی شد.

روش بررسی

مطالعه حاضر، یک مطالعه تجربی - آزمایشگاهی می‌باشد. در این تحقیق اثر پیوند داخل وریدی سلول‌های بنیادی مشتق شده از چربی بر نوروتهی‌های هیپوکمپ بعد از ضایعه با 6-هیدروکسی دوپامین (مدل اختلال حافظه ی پارکینسون) مورد بررسی قرار گرفت. به این ترتیب که پس از قربانی کردن حیوان و رنگ آمیزی مقاطع هیپوکمپی با کریزل

هستند که اغلب خاموش بوده و به کندی تکثیر می‌یابند اما در زمان آسیب یا مرگ سلول توانایی ترمیم و قدرت تکثیر پیدا می‌کنند. یکی از مهم‌ترین این سلول‌ها، سلول‌های بنیادی مزانشیمی (MSC) هستند که بسیار در دسترس بوده و می‌توان آن‌ها را از مغز استخوان یا بافت چربی استخراج کرد (8). اثر نوروپروتکتیو سلول‌های MSC پس از پیوند به موش‌های مدل پارکینسونی به اثبات رسیده است. به طوریکه با توجه به ریز محیطی که در محل پیوند فراهم می‌شود، این سلول‌ها قادرند یا خود به نوروتهی‌های فانکشنال تمایز یابند و یا با ترشح فاکتورهای نوروتروفیک مثل NGF, BDNF منجر به تمایزپیش‌سازهای نوروتهی‌ها به نوروتهی‌های دوپامینریزیک گردند (9).

یکی از انواع سلول‌های بنیادی مزانشیمال، سلول‌های بنیادی مشتق شده از مغز استخوان¹ (BMSC) می‌باشد این سلول‌ها طویل و فیروبلست مانند بوده، انواع سیتوکین‌ها را تولید می‌کنند (10). در محیط آزمایشگاه تکثیر یافته و تمایز پیدا می‌کنند. حضور سلول‌های بنیادی غیر هماتوپوئیتیک در مغز استخوان 130 سال قبل برای اولین بار توسط پاتولوژیست آلمانی به نام کوهنهام شناسایی شد. بنا بر گفته‌های وی، مغز استخوان منبعی از فیروبلست‌های ذخیره‌کننده فیبر کلاژن است که در ترمیم و آسیب نقش دارد (11). همچنین مغز استخوان حاوی سلول‌هایی است تمایز به دیگر سلول‌های مزانشیمی و فیرو بلاستی را دارند. از جمله ویژگی‌های این سلول‌ها که استفاده کلینیکی آن‌ها را محدود می‌کند کاهش تعداد توانایی تمایز به همراه افزایش سن و داشتن خاصیت مهاجمی می‌باشد. به طوریکه پس از پیوند داخل وریدی سلول‌های BMSC به موش‌های مدل پارکینسونی، بهبود رفتار حرکتی در آنها مشاهده شده و همچنین از سرعت تخریب نوروتهی‌های دوپامینی در جسم سیاه و فیبرهای عصبی در جسم مخطط کاسته شده (12). روش‌های مختلف سلول درمانی که تاکنون به کار گرفته شده نتوانسته

²Adipose derived stem cells

³6-hydroxydopamine

¹Bone marrow stem cells

سوراخ کردن محل علامتگذاری شده به کمک دریل دندانپزشکی، 6 میکروگرم 6-OHDA در 2 میکرولیتر محلول نمکی 0/9% حل شد و به صورت دو طرفه درون SNC چپ و راست مغز تزریق گردید. تزریقات با سرنگ همیلتون 50 میکرولیتری و با کمک پمپ میکرواینجکشن با سرعت 0/33 میکرولیتر در دقیقه انجام شد. به منظور جلوگیری از بازگشت محلول به درون سرنگ و نیز برای انتشار بهتر محلول درون SNC، سرسوزن به مدت 5 دقیقه پس از تزریق در جای خود باقی ماند به منظور جلوگیری از عفونت‌های بعدی در پایان جراحی، آنتی بیوتیک پنی سیلین به حیوانات تزریق شد (16 و 17). پس از اتمام عمل جراحی، حیوانات جراحی شده تا زمان به هوش آمدن به اطاقی با دمای مناسب انتقال یافتند و پس از به هوش آمدن به طور انفرادی نگه داشته شدند. پس از گذشت شش روز دوره بهبودی، حیوانات در قفس های سه تایی قرار گرفتند.

آماده سازی سلول ها برای تزریق

برای استخراج سلول‌های بنیادی بافت چربی، قطعات 2-3 سانتی متری از بافت چربی زیر جلدی ناحیه پشت تنه را جدا کرده، سپس با PBS شسته و جهت استخراج مورد استفاده قرار گرفت. تحت شرایط استریل و در زیر هود لامینار قطعات بافت چربی پس از هضم مکانیکی با استفاده از تیغ اسکالپل، به قطعات کوچک تری تبدیل شده و هضم آنزیمی به مدت 40 دقیقه توسط کلاژناز (0/2 درصد) در دمای 37°C انجام شد. کلاژناز با حجمی برابر از محیط α -MEM غنی شده با 10 درصد سرم جنین گاو غیرفعال شده و پس از سانتریفیوژ (دور 1200rpm، 5min و دمای 37°C) سلول‌ها داخل فلاسک 25cm² در معرض محیط α -MEM با 10 درصد سرم جنین گاوی و در شرایط انکوباتور قرار داده شدند. با رسیدن تراکم سلول‌ها به 80%، سلول‌ها پاساژ داده شدند، برای تهیه ساب کالچر ابتدا محیط رویی فلاسک تخلیه شده و پس از آن سلول‌ها با PBS شستشو داده شدند. در ادامه محلول تریسین/EDTA بر روی سلول‌ها ریخته شد. فلاسک سلولی به مدت 3 تا 5

مجله علمی دانشگاه علوم پزشکی کردستان / دوره نوزدهم / پاییز 1393

ویوله، تراکم سلولی در مناطق DG، CA1 و CA3 هیپوکمپ با یکدیگر مقایسه شد.

این مطالعه بر روی 28 سر موش صحرایی نر بالغ نژاد ویستار با وزن تقریبی 220-280 گرم خریداری شده از انیستیتو رازی کرج، در دانشکده زیست شناسی دامغان انجام شد. اصول اخلاقی کار بر روی حیوانات بر اساس دستور کار کمیته اخلاقی دانشکده زیست شناسی دامغان رعایت شد. موش های صحرایی به طور تصادفی به چهار گروه تقسیم شدند. گروه اول: نوروٹوکسین 6-OHDA (هیدرویرمید سیگما) به میزان 6 میکروگرم در 2 میکرولیتر نرمال سالین با سرعت 0/33 میکرولیتر در دقیقه و به صورت دو طرفه در محل SNC تزریق شد (گروه آسیب). گروه دوم: نرمال سالین به جای نوروٹوکسین به صورت دو طرفه در محل SNC به همان اندازه ی نوروٹوکسین تزریق شد (گروه شم). گروه سوم: پاساژ سوم سلول بنیادی مشتق شده از چربی ($10^6 \times 1$ سلول در 500 میکرولیتر محیط α -MEM) از طریق ورید دمی با سرنگ همیلتون به موش های آسیب دیده تزریق شد (گروه سلول). گروه چهارم: به موش های آسیب دیده با نوروٹوکسین، 500 میکرولیتر محیط کشت α -MEM از طریق ورید دمی تزریق شد (گروه محیط کشت). برای جمع آوری داده ها روش های زیر مورد استفاده قرار گرفتند:

ایجاد مدل تجربی موش صحرایی آسیب دیده با 6-OHDA:

حیوانات پیش از عمل جراحی، با تزریق درون صفاقی کتامین-زایلازین بیهوش شدند. سر حیوانات به کمک میله دهانی جلویی و میله های داخل گوشی در دستگاه استریوتاکس ثابت شد و پس از ایجاد برشی طولی در حد فاصل چشم ها و گوش ها، سطح رویی جمجمه تمیز شده و سپس منطقه ی (SNC) با مختصات 5/0- میلی متر قدامی - خلفی و 7/7- میلی متر شکمی-پشتی و 2/1± داخلی - خارجی مطابق با مختصات اطلس پاکسینوس، روی سطح جمجمه با کمک دستگاه تنظیم و علامتگذاری شد. پس از

(Japan با بزرگنمایی 40X و دوربین دیجیتال (Nikon, DXM 120, USA) مطالعه و عکسبرداری شدند (18).

رنگ آمیزی کرزیل ویوله

با توجه به اطلس پاکسینوس در محدوده 2/8 میلی متر پشت برگما تا 4/52 میلی متری آن (در این محدوده مناطق DG، CA1 و CA3 قابل مشاهده هستند) مقاطع میکروسکوپی کروئال با ضخامت 10 میکرون تهیه شد، سپس از هر گروه 5 تا 7 مقطع با فاصله 200 μm برداشته شده (از هر 20 برش یک برش برداشته شد)، مقاطع با کرزیل ویوله استات 0/75 درصد رنگ آمیزی شدند و سپس با بزرگنمایی X400، در پنج میدان دید با مساحت $400 \mu\text{m}^2$ شمارش شدند. نورون‌هایی که هسته گردی داشته و کروماتین شان به صورت توده‌های متراکم شده بازوفیلیک بود، نورون‌های آپوتوتیک در نظر گرفته شدند و شمارش نشدند (18).

مطالعه ایمنوهِستوشیمی آنتی تیروزین هیدروکسیلاز (TH): به منظور تأیید تخریب نورون‌های دوپامینژیک در اثر آسیب با نوروتوکسین از آنتی‌بادی آنتی TH (Chemicon) استفاده شد. بعد از طی کردن مراحل آبدهی و آب‌گیری، به مدت یک ساعت در HCL، دو نرمال قرار گرفته شد، سپس جهت بازیابی آنتی‌ژن تعدادی از مقاطع بافتی به همراه محلول بافر سترات و Tween پنج صدم درصد در مایکروویو با برنامه 180، 360 و 720 وات به ترتیب هر کدام سه دقیقه قرار داده شدند. به دنبال این مراحل شستشو با TBS دو بار هر بار به مدت 5 دقیقه صورت گرفت. سپس از محلول بلاک کننده سرم بز 10 درصد به مدت یک ساعت، برای بلوکه کردن آنزیم‌های آندوژن استفاده شد. انکوباسیون با آنتی‌بادی ضد تیروزین هیدروکسیلاز (رقیق شده 200:1) حاوی Tween 0/3 درصد به مدت 24 ساعت در دمای 4 درجه سانتی‌گراد انجام شد. سپس شستشو با PBS سه بار هر بار به مدت 5 دقیقه با آنتی‌بادی ثانویه (HRP) (رقیق شده 200:1) به مدت یک ساعت در آن 37 درجه قرار داده شد (19). بعد از گذشت

دقیقه در انکوباتور 37 درجه قرار داده شد، با مشاهده جدا شدن سلول‌ها از کف فلاسک عمل جداسازی سلول‌ها از یکدیگر توسط پیپتاژ انجام شد تا سلول‌ها کاملاً از کف و از یکدیگر جدا شده و سوسپانسیون سلولی تشکیل گردد. سوسپانسیون سلولی به لوله فالکون استریل منتقل و سانتریفوژ شد تا پلاک سلولی تشکیل گردید. پلاک سلولی تشکیل شده از سلول با 1 CC محیط سرم 10% پیپتاژ شد و به فلاسک کشت منتقل شد. پاساژ سلول‌ها به همین ترتیب ادامه داده شد تا پاساژ سوم، به طوریکه سلول‌ها به صورت سوسپانسیون در آمده و از طریق ورید دمی پیوند زده شدند. این پیوند 6 روز بعد از ایجاد مدل پارکینسون صورت گرفت.

ایمنوهِستوشیمی برای مارکر CD90

برای کشت سلول بر روی لامل استریل، پاساژ سوم سلول‌ها به پتری دیش لامل‌گذاری شده آغشته به ژلاتین 0/1 درصد منتقل گردید و یک روز بعد ایمنوهِستوشیمی انجام شد. از آنتی‌بادی اولیه (Miltenyi Biotec -130094524) و آنتی‌بادی ثانویه ضد موش کونژوگه به رودامین (Millipore-AP124R) استفاده گردید. بررسی لامل‌ها با میکروسکوپ فلورسانس (E600-Eclipse Nikon) و دوربین دیجیتال (DXM Nikon Digital Camera) صورت گرفت. (1200)

روش مطالعه بافتی

پس از پایان یافتن دوره درمان، حیوانات با کتامین و زایلازین بیهوش شده و با استفاده از پارافرمالدئید 4% پرفیوژن شدند. سپس مغزها پس از 8 هفته خارج شد و به مدت 24 ساعت در فیکساتیو پارافرمالدئید 4% قرار گرفتند، بدنبال آن قالب‌گیری نمونه‌ها با پارافین انجام شد و با استفاده از میکروتوم روتاری مقاطع 10 میکرونی تهیه و برش‌ها برای رنگ‌آمیزی بافتی کرزیل ویوله و بررسی‌های ایمنوهِستوشیمی جمع‌آوری شدند. سپس توسط میکروسکوپ فلورسنت (NikonEclipse, E 600)

گردید، ($P \leq 0/05$) معنی دار در نظر گرفته شد. نهایتاً هیستوگرام های مربوطه با Excell ترسیم گردید.

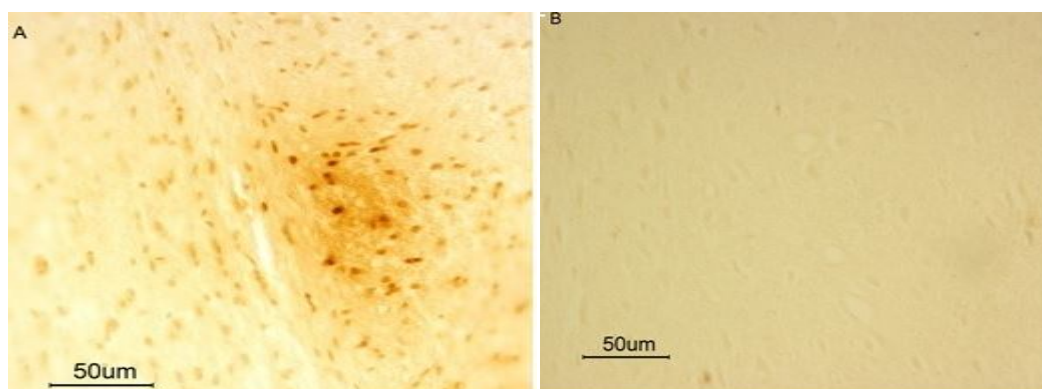
یافته‌ها

در ارزیابی بافتی به روش ایمنو هیستوشیمی از منطقه SN_C، بیان نورون های TH مثبت را به عنوان مارکر دوپامینرژیک مورد بررسی قرار دادیم. شکل (1) حضور نورون های TH مثبت را در گروه های شم و آسیب نشان می دهد، همانگونه که مشخص است در گروه شم تراکمی از نورون های TH مثبت در محل تزریق دیده می شود (A) ولی در گروه آسیب از این تراکم نورونی کاسته شده است (B).

یک ساعت نمونه‌ها از آون خارج گردید و روی نمونه‌ها به مدت 20 دقیقه محلول DAB (Diaminobenzidine) ریخته شد، در ادامه بر روی نمونه‌ها به مدت 20 دقیقه آب مقطر ریخته شد، و پس از گذراندن از الکل های (70%، 80%، 90% و مطلق) به مدت 20 دقیقه بر روی نمونه‌ها زایلول ریخته شد و با میکروسکوپ عکس گرفته شد.

روش آنالیز آماری:

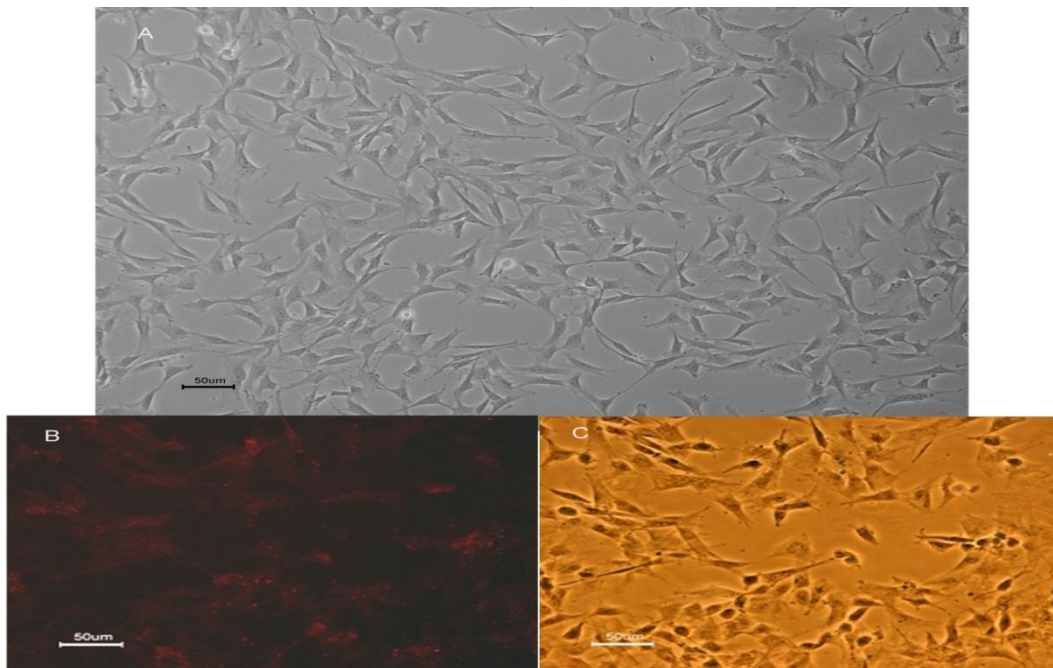
تجزیه و تحلیل داده ها با استفاده از نرم افزار SPSS نسخه 16 انجام گرفت. محاسبات آماری برای بررسی اختلاف بین گروه ها با استفاده از آزمون آنالیز واریانس یک طرفه (ANOVA) و به دنبال آن آزمون تکمیلی Tukey انجام شد. نتایج به صورت میانگین \pm خطای معیار ارائه



شکل 1: ایمنو هیستوشیمی آنتی TH بخش متراکم جسم سیاه در ناحیه تزریق: نورون های TH مثبت در گروه های شم (A) و آسیب دیده با نوروتوکسین (B) که با محلول DAB به رنگ قهوه‌ای دیده شدند.

تقریباً تمام سلول‌ها به این نشانگر واکنش مثبت نشان دادند (شکل 2B) و تصویر فاز کنتراست آن (2C).

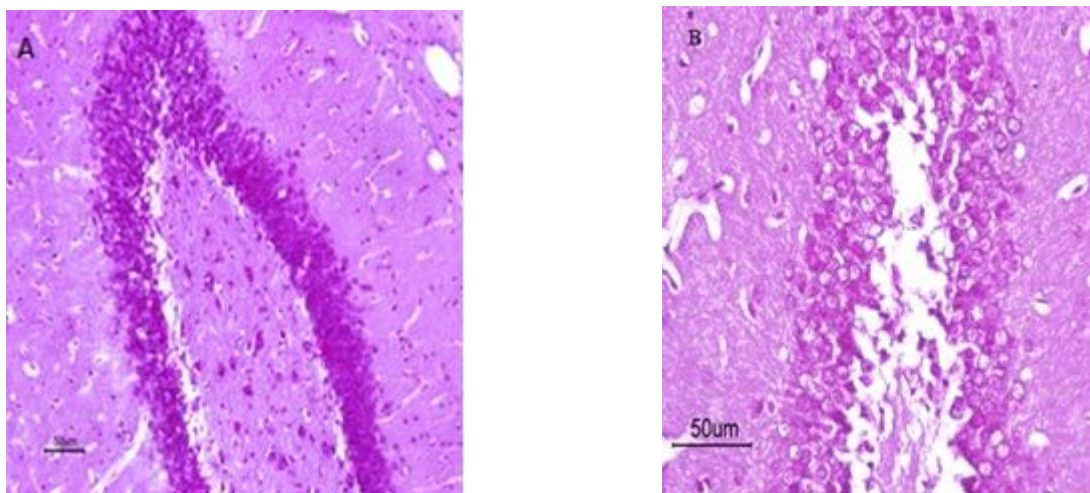
مورفولوژی دوکی شکل با ظاهر فیبروبلاستی در پاساژ سوم سلول‌های ADSC مشهودتر است (شکل 2A). بررسی ایمنوسیتوشیمی نیز برای نشانگر CD90 نشان داد که



شکل 2: تصویر فاز کنتراست سلول های بنیادی مزانشیمی مشتق از بافت چربی (A) مورفولوژی دوکی شکل با زوائد سیتوپلاسمی در پاساژ سوم. (B) تعیین هویت سلول ها به روش ایمونوسیتوشیمی برای نشانگر CD90 که با رنگ فلورسانس رودامین به رنگ قرمز دیده می شوند. (C) فاز کنتراست همان تصویر.

می دهد. همان گونه که مشاهده می شود در گروه آسیب، از تراکم نورون ها در منطقه شکنج دندانهای کاسته شده است.

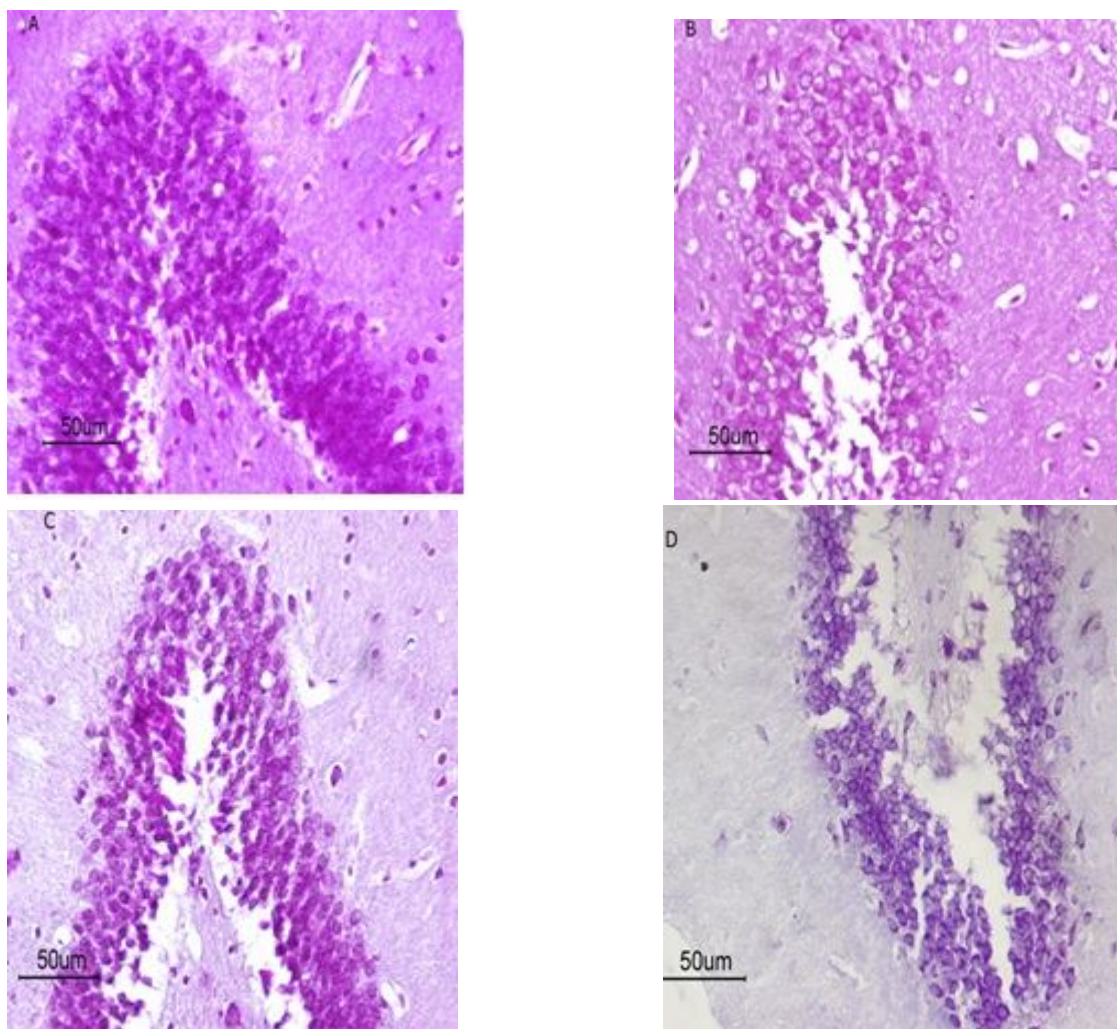
شکل 3 منطقه شکنج دندانهای هیپوکمپ را پس از رنگ آمیزی با کرزیل ویوله در دو گروه کنترل و آسیب نشان



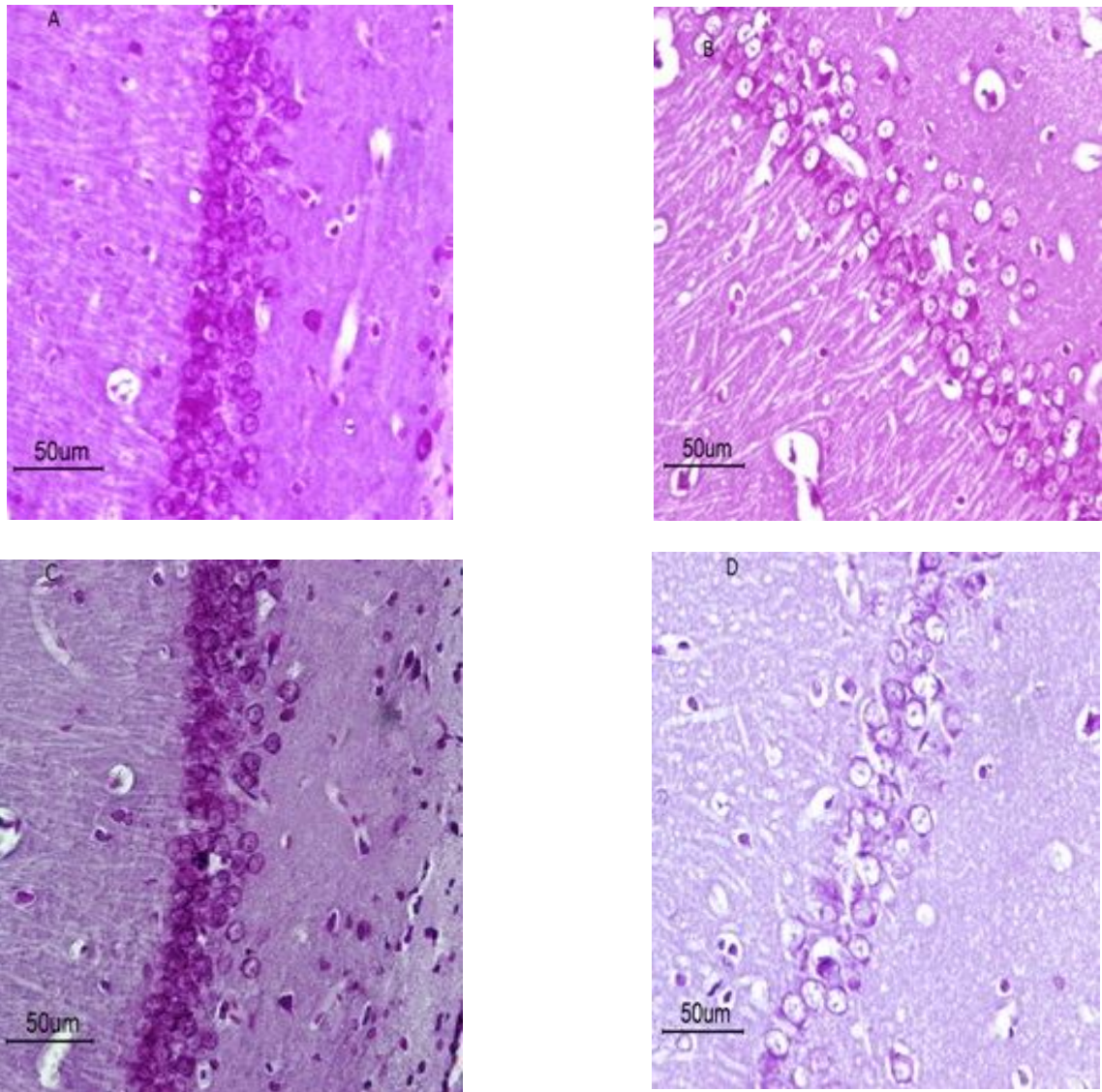
شکل 3: منطقه شکنج دندانهای هیپوکمپ پس از رنگ آمیزی با کرزیل ویوله در گروه های شم (A) و گروه آسیب (B).

به منظور بررسی اثرات پیوند سلول‌های بنیادی مشتق شده از چربی (ADSC) بر نورون‌های زایی مناطق شکنج دندان‌های،

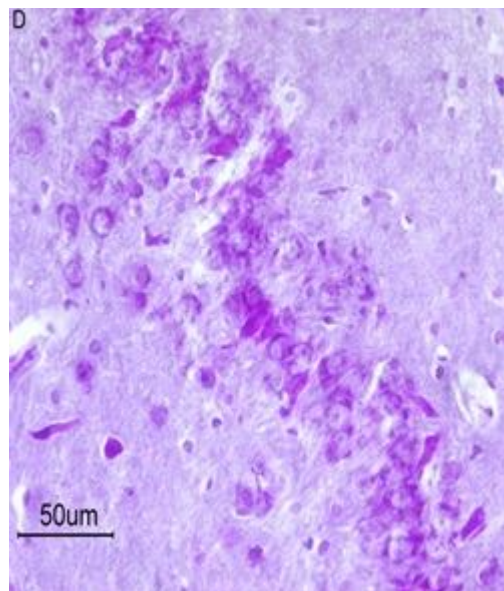
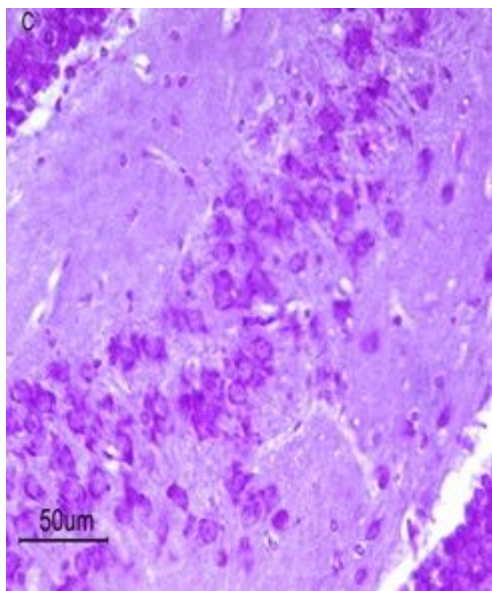
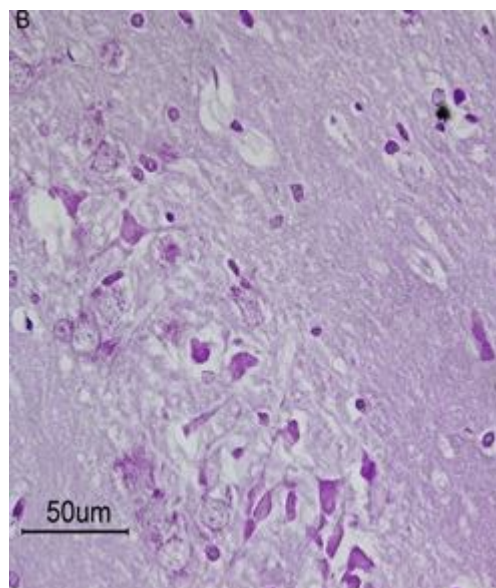
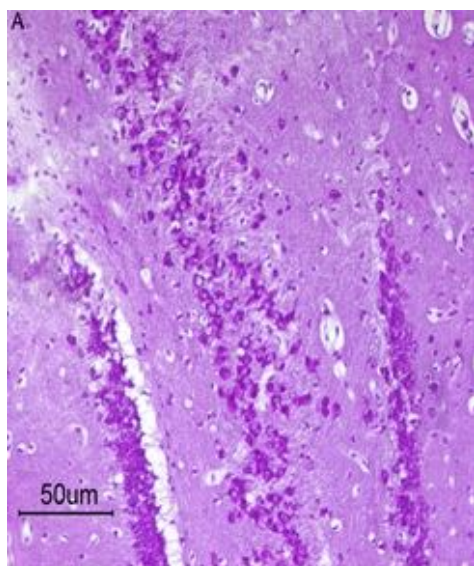
CA1 و CA3 هیپوکمپ تراکم نورون‌ها از نظر کمی در گروه‌های مورد مطالعه محاسبه شد (شکل‌های 4-6).



شکل 4: تراکم نورون‌ها در ناحیه DG هیپوکمپ در گروه‌های شم (A)، آسیب (B)، سلول (C)، محیط کشت (D).



شکل 5: تراکم نورون‌ها در ناحیه CA1 هیپوکمپ در گروه‌های شم (A)، آسیب (B)، سلول (C)، محیط کشت (D).



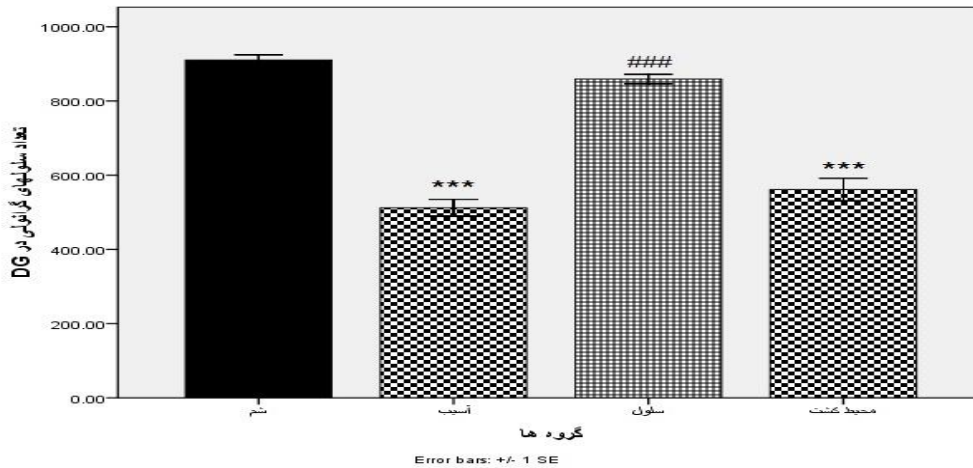
شکل 6: تراکم نورون‌ها در ناحیه در CA3 هیپوکمپ در گروه‌های شم (A)، آسیب (B)، سلول (C)، محیط کشت (D)

در گروه پیوند سلول، افزایش معنی داری در تعداد سلول‌های پیرامیدال در ناحیه CA1 هیپوکمپ نسبت به گروه آسیب و α -Mem مشاهده شد ($P < 0/05$). همچنین تعداد سلول‌های پیرامیدال در گروه آسیب و α -Mem کاهش معنی داری نسبت به گروه شم نشان داد ($P < 0/05$) نمودار (2).

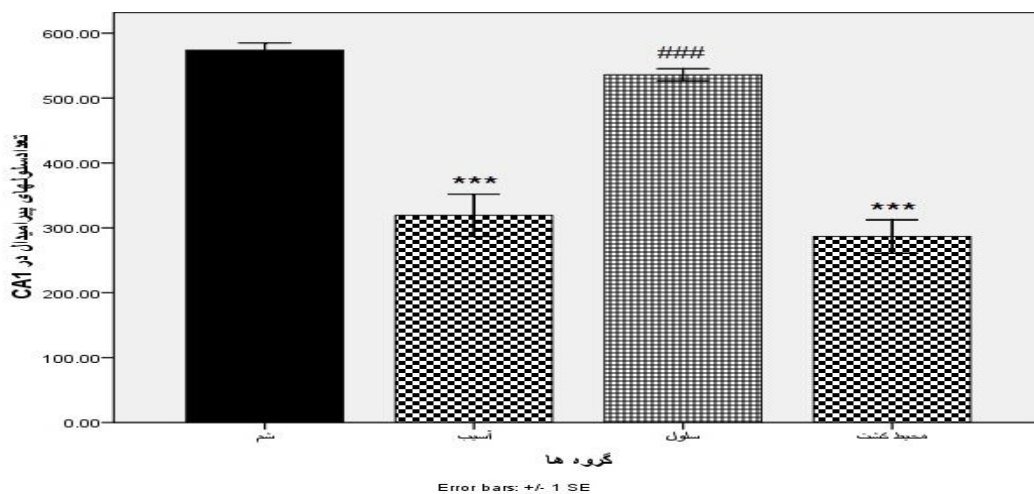
در گروه پیوند سلول، افزایش معنی داری در تعداد سلول‌های گرانولار در ناحیه DG هیپوکمپ نسبت به گروه آسیب و α -Mem مشاهده شد ($P < 0/05$). همچنین تعداد سلول‌های گرانولار در گروه آسیب و α -Mem کاهش معنی داری نسبت به گروه شم نشان داد ($P < 0/05$) نمودار (1).

تعداد سلول‌های پیرامیدال در گروه آسیب و α -Mem کاهش معنی داری نسبت به گروه شم نشان داد ($P < 0/05$) (نمودار 3).

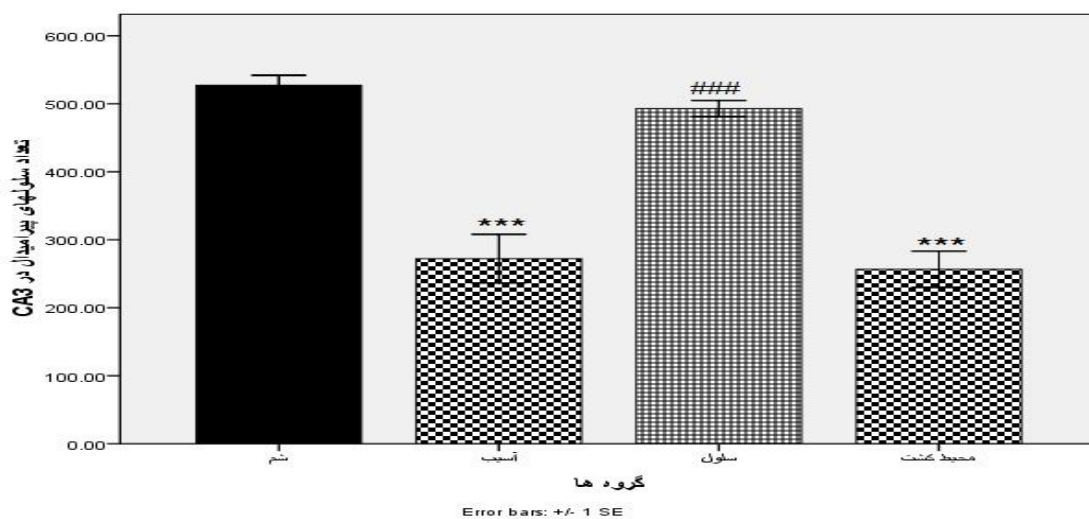
در گروه پیوند سلول، افزایش معنی داری در تعداد سلول‌های پیرامیدال در ناحیه CA3 هیپوکمپ نسبت به گروه آسیب و α -Mem مشاهده شد ($P < 0/05$). همچنین



نمودار 1- تأثیر پیوند داخل وریدی سلول‌های بنیادی چربی بر تراکم نورون‌ها در منطقه DG در گروه‌های مورد مطالعه. * تفاوت معنی دار با گروه شم ($P < 0/000$) # تفاوت معنی دار با گروه آسیب و محیط کشت ($P < 0/001$).



نمودار 2- تأثیر پیوند داخل وریدی سلول‌های بنیادی چربی بر تراکم نورون‌ها در منطقه CA1 در گروه‌های مورد مطالعه. * تفاوت معنی دار با گروه شم ($P < 0/000$) # تفاوت معنی دار با گروه آسیب و محیط کشت ($P < 0/001$).



نمودار 3- تأثیر پیوند داخل وریدی سلول‌های بنیادی چربی بر تراکم نورون‌ها در منطقه CA3 در گروه‌های مورد مطالعه. * تفاوت معنی دار با گروه شام ($P < 0/000$) # تفاوت معنی دار با گروه آسیب و محیط کشت ($P < 0/001$).

بحث

بیماری پارکینسون با تخریب نورون‌های دوپامینرژیک بخش متراکم جسم سیاه و فقدان دوپامین در مسیر نیگرواستریاتال و مزوکورتیکولیمبیک همراه است. کاهش دوپامین باعث اختلالات شناختی می‌گردد که در مراحل اولیه بیماری مشاهده می‌شود (20). دوپامین در تعدیل حرکات، حافظه و انگیزه دخالت دارد (21). Gasbarri و همکارانش در سال 1996 گزارش کردند که ضایعه در سیستم دوپامینی مزوهیپوکمپ باعث اختلال در حافظه فضایی می‌گردد (22). Robbins و Brown در سال 1991 بیان کردند، آسیب خروجی‌های دوپامینرژیک تغییراتی را در رفتارهای جهت‌یابی و موقعیت‌یابی فضایی - بینایی در مدت زمان پاسخ دهی ایجاد می‌کند. آوران‌های نورون‌های دوپامینرژیک از VTA، پلاستیسیته طولانی مدت¹ را در هیپوکمپ القاء می‌کنند (23). تحقیقات نشان داده اند آسیب SNC پس از تزریق مستقیم 6-OHDA در موش‌های صحرایی باعث اختلال در آزمون‌های حافظه کاری شبیه به علائم PD و بدون تغییرات عمده حرکتی می‌گردد (24). در تحقیق حاضر جهت ایجاد مدل PD در

موش صحرایی از تزریق 6-OHDA استفاده شد. این نوروتوکسین عمدتاً در مناطق نوار مغزی داخلی²، جسم مخطط و یا به طور مستقیم در SNC تزریق می‌شود که متعاقب آن سبب حذف انتخابی نورون‌های DA می‌گردد (25).

در تحقیق حاضر 6-OHDA در نواحی SNC به صورت دوطرفه تزریق شد با توجه به مجاورت این منطقه با VTA نورون‌های DA تخریب شده، با توجه به اینکه بخش اعظم خروجی‌های این نورون‌ها به هیپوکمپ وارد می‌شوند، بنابراین نورون‌های DA مرتبط با هیپوکمپ را تحت تأثیر قرار می‌دهند به طوری که با مکانیسم استرس اکسیداتیو باعث مرگ نورون می‌گردد و در نهایت اختلال شناختی در حیوانات مشاهده خواهد شد (26). نوروتوکسین 6-OHDA با اثر سمی خود که مربوط به تولید رادیکال‌های وابسته به اکسیژن است، سبب تخریب جسم سلولی نورون‌های DA واقع در مغز میانی شده و متعاقب آن فقدان دوپامین در جسم مخطط و هیپوکمپ را به دنبال خواهد داشت (27). در این تحقیق از نوروتوکسین 6-OHDA برای تخریب نورون‌های دوپامینرژیک جسم سیاه مغز میانی

²Medial forebrain bundle

¹Long term plasticity

گزارشاتی وجود دارد مبنی بر پیوند سلول های ADSC و به دنبال آن محافظت نورونی در منطقه آسیب پس از تزریق 6-OHDA، به طوریکه اعتقاد بر آنست که ترشح فاکتورهای نوروتروفیک به وسیله این سلول ها در محل پیوند می تواند مؤثر باشد. گروهی از محققین نیز معتقدند احتمال دارد سلول های پیوند شده در محل آسیب به نورون های فانکشنال تمایز یافته باشند، ولی هنوز به درستی مشخص نشده که آیا فاکتورهای نوروتروفیک نقش مهمتری دارند یا تمایز سلول های پیوند زده شده به نورون (37 و 38). Wang در سال 2013 نورون های گرانولی مخچه و بخش فوقانی مغز میانی آسیب دیده با نوروتوکسین 6-OHDA را در معرض محیط کشت سلول های ADSC قرار داد و کاهشی در آپوپتوز این سلول ها مشاهده کرد. وی کاهش مرگ سلولی را ناشی از اثر آنتی اکسیدانتی محیط کشت و وجود فاکتورهای نوروتروفیک در آن دانست (39). بنابراین در تحقیق حاضر، پیوند سلول های بنیادی مشتق از چربی از طریق ورید دمی موش انجام شد. Park و همکاران، بیان کردند که استفاده از MSC در مدل موش پارکینسون یک اثر نوروپروتکتیو روی فقدان عصبی دارد. به طوری که MSC از نورون های دوپامینی از سلول های TH مثبت در محیط *invitro* و *invivo* محافظت می کند (40). در گزارشی نیز بهبود عملکرد عصبی، پس از آسیب نخاعی در سگ و متعاقب آن تزریق ADSC مشاهده شده (41). Li در سال 2002 تأیید کرد که پس از پیوند BMSC به جسم مخطط موش های صحرایی بالغ مدل پارکینسون، این سلول ها خصوصیات سلول های عصبی دوپامینرژیک را پیدا کرده و بهبود عملکرد نورولوژیکال را در این حیوانات مشاهده نمود (42 و 43). به طوری که بررسی آماری شمارش سلول تأکید کرد که پیوند تقریباً 10^6 سلول بنیادی مشتق از چربی، افزایش معنا داری در تعداد سلول های گرانولار ناحیه DG در مقایسه با آسیب نشان داد ($P < 0/05$). همچنین در گروه پیوند سلول

استفاده شد. با توجه به اینکه نوروتوکسین ذکر شده، آنالوگ کته کولامین است و باعث القاء مرگ نورون های SNC میگردد. تحقیقات بسیاری ثابت کرده این ترکیب با ایجاد گونه های واکنش گر اکسیژنی (ROS) قادر است نورون های دوپامینی را در هر دو شرایط *in vitro* و *in vivo* تخریب کند. اگر بتوان ترکیبات آنتی اکسیدانتی مناسبی را انتخاب کرد و یا با پیوند سلول های بنیادی و تمایز سلول ها به نورون در محل آسیب می توان تا حدی از دست رفتن نورون ها را جبران کرد. سلول های بنیادی با ترشح فاکتورهای رشد عصبی قادرند در محل آسیب از مرگ نورون های باقی مانده جلوگیری کرده و اثر نوروپروتکتیو داشته باشند. چنانچه تحقیقی نشان داده در محیط کشت این سلول ها فاکتورهای نوروپروتکتیو را ترشح می کنند و در محل پیوند قادرند با ترشح این فاکتورها منجر به تسریع روند بهبودی گردند (28). سلول های بنیادی که در درمان بیماری های نورودژنراتیو به کار می روند باید از ویژگی هایی برخوردار باشند از جمله آنکه: 1- دسترسی به آنها آسان و جداسازی شان با کمترین آسیب بافتی همراه باشد 2- از قدرت تکثیر بالایی برخوردار بوده، در حالیکه سلول های حاصل از تکثیر ظرفیت تمایزی شان را حفظ کرده و بتوانند به انواع سلول ها بخصوص نورون تمایز یابند 3- از سد خونی- مغزی بگذرند و در محل آسیب جوش خورده و پاسخ ایمنی را در میزبان تحریک نکنند 4- تومورزا نباشند. در میان سلول های بنیادی، سلول های بنیادی بافت چربی تمامی این ویژگی ها را دارا هستند (29-31). ADSC از لحاظ فنوتیپ ایمنی، مورفولوژی، توانایی مولتی پوتنسی مشابه BMSC است (32). حضور ADSC برای اولین بار توسط زوک گزارش شد، ADSC ها قابلیت تمایز به دودمان های سلولی آدیپوسیت، میوسیت و استئوسیت را دارند (33-35). از اثرات درمانی ADSC کاهش التهاب، تعدیل در سیستم ایمنی، همچنین در درمان آسیب ناشی از تخریب غضروف و تاندون استفاده می گردد (36). اخیراً

فضایی گردید. موش‌های صحرایی مدل پارکینسونی که با پیوند سلول‌های بنیادی مشتق شده از چربی تیمار شده بودند، در طی بررسی‌های بافتی و ایمنوهِیستوشیمی به مانند گروه شم ظاهر شدند و تفاوت معنی داری با گروه آسیب داشتند. به عنوان نتیجه گیری کلی تیمار با سلول‌های بنیادی چربی می‌تواند روش درمانی مناسبی برای بهبود اختلال حافظه‌ی بیماری پارکینسون باشد.

تشکر و قدردانی

این مقاله حاصل بخشی از پایان نامه خانم سیده نرجس هاشمی راد کارشناس ارشد بافت شناسی جنین شناسی از دانشگاه دامغان می‌باشد. بدین وسیله از دانشکده زیست‌شناسی و پژوهشکده علوم زیستی دانشگاه دامغان به خاطر پرداخت هزینه مواد، وسایل و در اختیار گذاشتن امکانات آزمایشگاهی تشکر و قدردانی می‌گردد.

ADSC افزایش معنا داری در تعداد سلول‌های پیرامیدال منطقه CA1 و CA3 را نسبت به گروه آسیب مشاهده نمودیم. نتایج شمارش سلول نشان داد که علی‌رغم قابلیت مهاجرت این سلول‌ها و قرار گرفتن در همه مناطق مغز و جسم سیاه، به دلیل ترشح یکسری فاکتور رشد از سمت نورون‌های صدمه دیده در جسم سیاه، سلول‌ها به آن سمت مهاجرت کرده و در این منطقه به نورون‌های دوپامینی تمایز یافته و در بهبود اختلال حافظه در موش‌های پارکینسونی مناسب و مؤثر بودند.

نتیجه گیری

مدلی که در این پژوهش ایجاد گردید مدل مناسبی برای بررسی اختلال حافظه بیماری پارکینسون بود به طوری که این مدل با تزریق دو طرفه 6-OHDA در SNC و تخریب نورون‌ها در هیپوکمپ موجب اختلال حافظه‌ی موقعیت یابی

Reference

1. Dauer W, Przedborski S. Parkinson's disease: mechanisms and models. *Neuron* 2003;39:889-909.
2. Sloviter RS, Lomo T. Updating the lamellar hypothesis of hippocampal organization. *Front Neural Circuits* 2012;6:102.
3. Ming GL, Song H. Adult neurogenesis in the mammalian brain: significant answers and significant questions. *Neuron* 2011;70:687-702.
4. Prakash N, Wurst W. Development of dopaminergic neurons in the mammalian brain. *Cell Mol Life Sci* 2006;63:187-206.
5. Hejtz RD, Kolb B, and Forssberg H. Motor inhibitory role of dopamine D1 receptors: implications for ADHD. *Physiol Behav* 2007;92:155-160.
6. Bowers JM, Waddell J, McCarthy MM. A developmental sex difference in hippocampal neurogenesis is mediated by endogenous oestradiol. *Biol Sex Differ* 2010;24:1-8.
7. Foudah D, Redondo J, Caldara C, Carini F, Tredici GM M. Human mesenchymal stem cells express neuronal markers after osteogenic and adipogenic differentiation. *Cellular and Molecular Biology Letters* 2013;18:163-186.
8. Wang Y, Zhao Z, Ren Z, Zhao B, Zhang L, Chen J, and et al. Recellularized nerve allografts with differentiated mesenchymal stem cells promote peripheral nerve regeneration. *Neurosci Lett* 2012;514:96-101.
9. Zhang N, Zhou H, Wang H, Yu L, Li Z, Xu H, and et al. Cerebral function of bone marrow multipotent adult progenitor cells after transplantation in Parkinson's disease rat models. *Transplantation Proceedings* 2013; 45:719-725.
10. Yang J, Zhu Z, Wang H, Li F, Du X, and Ma RZ. Trop2 regulates the proliferation and differentiation of murine compact-bone derived MSCs. *Int J Oncol* 2013;43:859-867.

11. O'Loughlin A, Kulkarni M, Creane M, Vaughan EE, Mooney E, Shaw G, and et al. Topical administration of allogeneic mesenchymal stromal cells seeded in a collagen scaffold augments wound healing and increases angiogenesis in the diabetic rabbit ulcer. *Diabetes* 2013;62:2588-2594.
12. Wang F, Yasuhara T, Shingo T, Kameda M, Tajiri Naoki. Intravenous administration of mesenchymal stem cells exerts therapeutic effects on parkinsonian model of rats: Focusing on neuroprotective effects of stromal cell-derived factor-1 α . *BMC Neuroscience* 2010; 11:1-9.
13. Vieira NM, Brandalise V, Zucconi E, Secco M, Strauss BE, Zatz M. Isolation, characterization, and differentiation potential of canine adipose-derived stem cells. *Cell Transplant* 2010;19:279-289.
14. Baer PC, Geiger H. Adipose-derived mesenchymal stromal/stem cells: tissue localization, characterization, and heterogeneity. *Stem Cells Int* 2012;24:81-93.
15. Reyes R, Pec MK, Sanchez E, Del Rosario C, Delgado A, Evora C. Comparative, osteochondral defect repair: Stem cells versus chondrocytes versus Bone Morphogenetic Protein-2, solely or in combination. *Eur Cell Mater* 2013;25:351-365.
16. Ferro MM, Bellissimo MI, Anselmo-Franci JA, Angellucci ME, Canteras NS, Da Cunha C. Comparison of bilaterally 6-OHDA- and MPTP-lesioned rats as models of the early phase of Parkinson's disease: Histological, neurochemical, motor and memory alterations. *J Neurosci Methods* 2005;148:78-87.
17. Filipa L Campos, Miguel M Carvalho, Ana C Cristovão, Goun Je. Rodent models of Parkinson's disease: beyond the motor symptomatology. *Frontiers in Behavioral Neuroscience* 2013; 7:1-10.
18. Ito N, Yabe T, Gamo Y, Nagai T, Oikawa T, Yamada H, and et al. Rosmarinic acid from *Perillae Herba* produces an antidepressant-like effect in mice through cell proliferation in the hippocampus. *Biol Pharm Bull* 2008;31:1376-1380.
19. Kawai T, Takagi N, Miyake-Takagi K, Okuyama N, Mochizuki N, Takeo S. Characterization of BrdU-positive neurons induced by transient global ischemia in adult hippocampus. *J Cereb Blood Flow Metab* 2004;24:548-555.
20. Hamilton TJ, Wheatley BM, Sinclair DB, Bachmann M, Larkum ME, Colmers WF. Dopamine modulates synaptic plasticity in dendrites of rat and human dentate granule cells. *Proc Natl Acad Sci* 2010;107:18185-18190.
21. Yang P, Arnold SA, Habas A, Hetman M, Hagg T. Ciliary neurotrophic factor mediates dopamine D2 receptor-induced CNS neurogenesis in adult mice. *J Neurosci* 2008;28:2231-2241.
22. Gasbarri A, Sulli A, Innocenzi R, Pacitti C, Brioni JD. Spatial memory impairment induced by lesion of the mesohippocampal dopaminergic system in the rat. *Neuroscience* 1996;74:1037-1044.
23. Jay TM. Dopamine: a potential substrate for synaptic plasticity and memory mechanisms. *Prog Neurobiol* 2003;69:375-390.
24. Mura A, Feldon J. Spatial learning in rats is impaired after degeneration of the nigrostriatal dopaminergic system. *Mov Disord* 2003;18:860-871.
25. Deumens R, Blokland A, Prickaerts J. Modeling Parkinson's disease in rats: an evaluation of 6-OHDA lesions of the nigrostriatal pathway. *Exp Neurol* 2002;175:303-317.
26. Farina M, Rocha JB, Aschner M. Mechanisms of methylmercury-induced neurotoxicity: evidence from experimental studies. *Life Sci* 2011;89:555-563.
27. Duty S, Jenner P. Animal models of Parkinson's disease: a source of novel treatments and clues to the cause of the disease. *Br J Pharmacol* 2011;164:1357-1391.

28. Gu H, Wang J, Du N, Tan J, Johnstone B, Du Y. Adipose stromal cells-conditioned medium blocks 6-hydroxydopamine-induced neurotoxicity and reactive oxygen species. *Neurosci Lett* 2013;544:15-9.
29. Tatar C, Bessert D, Tse H, Skoff RP. Determinants of central nervous system adult neurogenesis are sex, hormones, mouse strain, age, and brain region. *Glia* 2013;61:192-209.
30. Ozen I, Boix J, Paul G. Perivascular mesenchymal stem cells in the adult human brain: a future target for neuroregeneration? *Clin Transl Med* 2012;1:30.
31. Volponi AA, Pang Y, Sharpe PT. Stem cell-based biological tooth repair and regeneration. *Trends Cell Biol* 2010;20:715-722.
32. Al-Nbaheen M, Vishnubalaji R, Ali D, Bouslimi A, Al-Jassir F, Megges M, and et al. Human stromal (mesenchymal) stem cells from bone marrow, adipose tissue and skin exhibit differences in molecular phenotype and differentiation potential. *Stem Cell Rev* 2013;9:32-43.
33. Augello A, Kurth TB, De Bari C. Mesenchymal stem cells: a perspective from in vitro cultures to in vivo migration and niches. *Eur Cell Mater* 2010;20:121-133.
34. Guilak F, Lott KE, Awad HA, Cao Q, Hicok KC, Fermor B, and et al. Clonal analysis of the differentiation potential of human adipose-derived adult stem cells. *J Cell Physiol* 2006;206:229-237.
35. Varma MJ, Breuls RG, Schouten TE, Jurgens WJ, Bontkes HJ, Schuurhuis GJ, and et al. Phenotypical and functional characterization of freshly isolated adipose tissue-derived stem cells. *Stem Cells Dev* 2007;16:91-104.
36. Mimeault M, Batra SK. Concise review: recent advances on the significance of stem cells in tissue regeneration and cancer therapies. *Stem Cells* 2006;24:2319-2345.
37. Wei X, Zhao L, Zhong J, Gu H, Feng D, Johnstone BH, and et al. Adipose stromal cells-secreted neuroprotective media against neuronal apoptosis. *Neurosci Lett* 2009;462:76-9.
38. McCoy MK, Martinez TN, Ruhn KA, Wrage PC, Keefer EW, Botterman BR. Autologous transplants of Adipose-Derived Adult Stromal (ADAS) afford dopaminergic neuroprotection in a model of Parkinson's disease. *Exp Neurol* 2008; 210: 14-29.
39. Gu H, Wang J, Du N, Tan J, Johnstone B, Du Y. Adipose stromal cells-conditioned medium blocks 6-hydroxydopamine-induced neurotoxicity and reactive oxygen species. *Neurosci Lett* 2013; 544:15-9.
40. Park HJ, Lee PH, Bang OY, Lee G, Ahn YH. Mesenchymal stem cells therapy exerts neuroprotection in a progressive animal model of Parkinson's disease. *J Neurochem* 2008;107:141-51.
41. Suzuki H, Taguchi T, Tanaka H, Kataoka H, Li Z, Muramatsu K, and et al. Neurospheres induced from bone marrow stromal cells are multipotent for differentiation into neuron, astrocyte, and oligodendrocyte phenotypes. *Biochem Biophys Res Commun* 2004; 322:918-922.
42. Li Y, Chen J, Wang L, Zhang L. Intracerebral transplantation of bone marrow stromal cells in a 1-methyl-4-phenyl-1, 2, 3, 6-tetrahydropyridine. *Neuroscience Letters* 2002;315: 67-70.
43. Kim S, Chang KA, Kim JA, Park HG, Ra JC. The preventive and therapeutic effects of intravenous human adipose-derived stem cells in Alzheimer's disease mice. *Plos One* 2012;; 1-10.