

## اختلال عملکرد اسفنکتر مقعدی با بی‌اختیاری مدفوع ناشی از اسکار حلقوی سوختگی

### اطراف مقعد، گزارش موردی عارضه غیر معمول سوختگی پرینه

دکتر محمدجواد فاطمی<sup>۱</sup>، دکتر طیب قدیمی<sup>۲</sup>

۱- استادیار، دانشگاه علوم پزشکی ایران (مؤلف مسئول) fatemi41@yahoo.com

۲- استادیار، دانشگاه علوم پزشکی کردستان

#### چکیده

**زمینه و هدف:** سوختگی عمقی ناحیه پرینه به تنهایی نادر می‌باشد و در مجموعه سوختگی سطح وسیعی از بدن معمولاً دیده می‌شود و تمام علل سوختگی اعم از حرارتی، شیمیایی و الکتریکی دخالت دارند. درمان اغلب موارد محافظه کارانه بوده و دخالت جراحی به ندرت لازم می‌شود. اما سوختگی ایزوله و عمقی ناحیه پرینه در موارد خاصی از حالت وقوع مثل افتادن داخل ظرف حاوی مواد سوزاننده، تنور و نشستن روی آگروز وسیله نقلیه گزارش شده اما اختلال عملکرد اسفنکتر مقعدی به دنبال اسکار حلقوی سوختگی اطراف مقعد گزارش نشده است. هدف ما توجه به موارد خاص وقوع سوختگی ایزوله پرینه و عوارض آن است. **معرفی بیمار:** یک پسر بچه ۱۲ ساله افغانی که در سن ۶ ماهگی دچار سوختگی ناحیه پرینه ناشی از افتادن داخل دیگ آب جوش شده که با درمان محافظه کارانه مراقبت شده و از زمانی که والدین او به یاد دارند بی‌اختیاری مدفوع داشته و در معاینه هم اسکار دورتادوری مقعد و عدم تونیسیتة اسفنکتر وجود داشته که با درمان جراحی ریلیز اسکار و گرافت پوستی تون اسفنکتر تدریجاً برگشت نمود.

**نتیجه‌گیری:** در وقوع موارد خاص سوختگی پرینه که آسیب عمقی و ایزوله دیده می‌شود. درمان کنزرواتیو و جوش خوردن خود به خودی با ایجاد اسکار احتمال اختلال در عملکرد اسفنکتر مقعدی و بی‌اختیاری مدفوع که از نظر جسمی، روانی و اجتماعی به ویژه در اطفال ناتوان کننده است وجود دارد، با درمان به موقع و مناسب می‌توان از این عوارض جلوگیری کرد.

**کلیدواژه‌ها:** سوختگی پرینه، بی‌اختیاری مدفوع، اختلال عملکرد اسفنکتر مقعد

وصول مقاله: ۸۵/۵/۱۸ اصلاح نهایی: ۸۵/۶/۲ پذیرش مقاله: ۸۵/۶/۴

#### مقدمه

کودک آزاری در کودکانی که با این سوختگی مراجعه می‌کنند باید در نظر گرفته شود. سوختگی با مواد شیمیایی غیرمعمول و سوختگی الکتریکی نادر است (۱، ۳-۵).

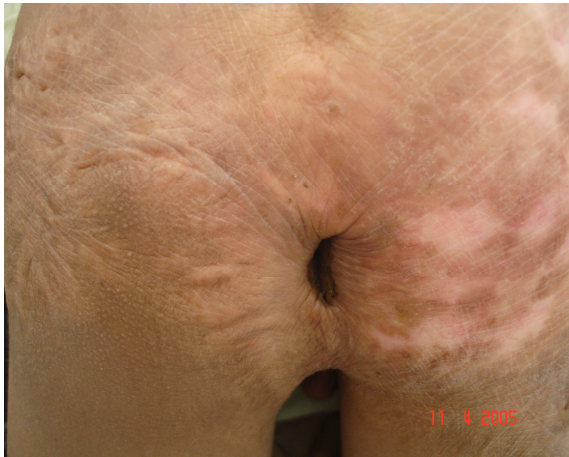این سوختگی در هر دو حالت حاد و مزمن برای بیمار مشکلات زیادی ایجاد می‌کند و درمان نیز مشکل است.

سوختگی پرینه معمولاً در بیماران با سوختگی وسیع دیده می‌شود و به تنهایی نادر است. مرگ و میر در این بیماران به درصد سوختگی سطح بدن و عمق سوختگی پرینه تأثیر چندانی ندارد. علل شایع این ناحیه آبجوش، شعله و مواد شیمیایی هستند (۱-۳).

سقوط اتفاقی در دیگ‌ها و پاتیل‌های پراز آبجوش که برای درست کردن غذا استفاده می‌شود یکی از علل شایع این سوختگی در مناطق روستایی است. همچنین

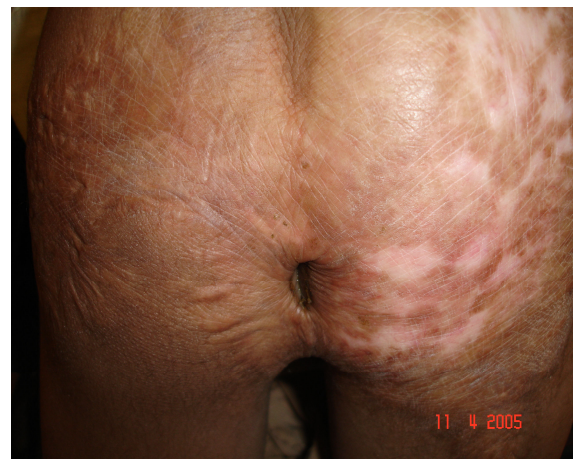
## معرفی بیمار

یک پسر ۱۲ ساله افغانی به علت بی‌اختیاری ادراری به کلینیک مراجعه کرد. بیمار در شش ماهگی هنگام بازی در اثر افتادن در تنور دچار سوختگی هر دو پا، ساق، ران، باسن و ناحیه پرینه با میزان تقریبی ۲۸٪ سطح بدن می‌شود که بدون درمان جراحی و با پانسمان مکرر درمان می‌شود. تا آنجایی که خود او و والدینش به یاد دارند او هیچوقت کنترل مدفوع را بدست نیاورد. در معاینه کلینیکی اسکار وسیع در پرینه با توسعه به باسن در دو طرف وجود داشت که باعث بسته‌شدن شکاف گلوئتال شده بود (عکس ۱).



تصویر ۲: نشانه‌دهنده اسکار وسیع که سبب بی‌اختیاری مدفوع و نشت مقداری مدفوع به خارج شده بود.

بیمار با بیهوشی عمومی، عمل جراحی شد و با برش حلقوی به فاصله ۳ سانتیمتر از مقعد، چسبندگی به طور کامل آزاد و کمبود بوجود آمده با پوست نیمه ضخامت از ران بیمار پوشانده شد. در پیگیری بعد از عمل جراحی تقریباً تمام پوست پیوند شده گرفت اما بی‌اختیاری بیمار تا ۳ ماه بعد از عمل جراحی ادامه یافت و سپس به تدریج توانایی کنترل مدفوع را بدست آورد.



تصویر ۱: نشانه‌دهنده اسکار وسیع در پرینه در انتشار به باسن

## بحث

ناحیه پرینه به طور طبیعی به علت وجود شکاف عمقی گلوئتال کمتر دچار سوختگی درجه دو و سه می‌شود (۷، ۱).

درمان زخمهای پرینه محافظه کارانه است و پانسمان مرتب و مراقبت از بیمار توصیه می‌شود. در بیماران با سوختگی عمقی که به این نوع درمان جواب نمی‌دهند جراحی لازم می‌شود. در ۱۰ تا ۲۰ درصد بیماران با سوختگی پرینه نیاز به گرافت پوستی است (۹، ۸، ۳-۱).

کشیدگی ناشی از اسکار در ۳۶۰ درجه اطراف مقعد باعث اختلال در کار اسفنکتر شده بود. در توشه رکتال تون اسفنکتر وجود نداشت و مقعد و رکتوم در ادامه همدیگر به فرم یک تیوپ پر از مدفوع که مقداری هم به خارج نشت کرده بود وجود داشت (عکس ۲).

کنترل خارج شود. با آزاد کردن این چسبندگی و استفاده از پیوند پوست در اطراف مقعد باز ماندن دائمی اسفنکتر برطرف و بیمار کنترل مدفوع را بدست آورد.

### قدردانی

بدینوسیله مراتب قدردانی خود را از خانم دردانه باختر، مسئول کتابخانه مرکز آموزشی درمانی حضرت فاطمه (س)، به دلیل همکاریشان در آماده‌سازی مقاله ابراز می‌نمائیم.

چسبندگی اسکار شایع‌ترین عارضه سوختگی این ناحیه بوده و عامل اصلی عمل جراحی ثانویه می‌باشد (۸، ۳). بی‌اختیاری مدفوع به علت استنوز مقعد، پرولاپس رکتوم و ایجاد فضای کیسه مانند در شکاف گلوئال قبلاً گزارش شده است (۱۱، ۱۰، ۸).

اما اختلال در عملکرد اسفنکتر ناشی از چسبندگی اسکار و کشش حلقوی در اطراف مقعد گزارش نشده است. این کشش باعث شده بود که اسفنکتر توانایی بستن مقعد را از دست داده و با بازماندن آن مدفوع بدون

### References

1. Angel C, Shu T, French D, Orihuela E, Lukefahr J, Herndon DN: Genital and perineal burns in children, 10 years of experience at a major burn center. *J Pediatr Surg* 2002; 37: 99.
2. Michielsen D, Van Hee R, Neetens C, Lafaire C, Peeters R. Burns to the genitalia and the perineum in children. *Br J Urol* 1996; 78: 940.
3. Michielsen D, Van Hee R, Neetens C, Lafaire C, Peeters R. Burns to the genitalia and the perineum. *J Urol* 1998; 159: 418.
4. Vidal Trecañ G, Tcherny Lessenot S, Grossin C, Devaux S, Pages M, Laguerre J. Differences between burns in rural and in urban areas: Implications for prevention. *Burns* 2000; 26: 351.
5. Edelman GC, Sweet ME, Messing EM, Helgeson RB. Treatment of severe electrical burns of the genitalia and perineum by early excision and grafting. *Burns* 1991; 17: 506.
6. Sawhney CP. Management of burn contractures of the perineum. *Plast Reconstr Surg* 1983; 72: 837.
7. Rutan RL. Management of perineal and genital burns. *J ET Nurs* 1993; 20: 169.
8. Alghanem AA, McCauley RL, Robson MC, Rutan RL, Herndon DN. Management of pediatric perineal and genital burns: twenty- years review. *J Burn Care Rehabil* 1990; 11: 308.
9. Pack MD, Boileau MA, Grube BJ, Heimbach DM. The management of burns to the perineum and genitals. *J Burn Care Rehabil* 11: 54. 1990;
10. Sagi A, Freud E, Mares AJ, Ben-Meir P, Ben-Yakar Y, Mahler D. Anal stenosis with megarectum: An unusual complication of a perineal burn. *J Burn Care Rehabil* 1993; 14: 350.
11. Alghanem AA, McCauley RL, Robson MC. Gluteal pouching: a complication of perineal burn scar contracture. A case report. *J Burn Care Rehabil* 1990; 11:137.