

بررسی توصیفی علل سردرد رعد آسا در بیماران مراجعه کننده به بیمارستان امام رضا

(ع) کرمانشاه در فاصله سال های ۱۳۹۰-۱۳۸۸

نازنین رزازیان^۱، مریم بازاریار^۲، مهرناز توکلیان^۳، ساسان بهرامی غیاث آبادی^۳، محمد حدادیان^۳

۱. استادیار گروه نورولوژی، دانشگاه علوم پزشکی کرمانشاه، کرمانشاه، ایران. (مؤلف مسوول) تلفن ثابت: ۰۸۳۱-۴۲۷۶۳۰۳-داخلی ۲۶۵۴. nrزازian@gmail.com

۲. دستیار نورولوژی، دانشگاه علوم پزشکی کرمانشاه، کرمانشاه، ایران.

۳. دستیار رادیولوژی، دانشگاه علوم پزشکی همدان، همدان، ایران.

چکیده

زمینه و هدف: سردرد یکی از شایع ترین علل مراجعه بیماران به بخش اورژانس است. سردرد رعد آسا یا تاندر کلاپ گونه ای از سردرد است که طی یک دقیقه به حداکثر خود می رسد. هدف از این مطالعه ارزیابی خصوصیات دموگرافیک، بالینی و علل مختلف آن در بیماران مراجعه کننده با این شکایت به بیمارستان امام رضا (ع) کرمانشاه بود.

روش بررسی: در این مطالعه توصیفی کلیه پرونده های بیماران دارای شکایت سردرد تاندر کلاپ در فاصله فروردین ماه ۱۳۸۸ تا فروردین ماه ۱۳۹۰ (به مدت ۲ سال) مورد بررسی قرار گرفت. داده ها توسط نرم افزار SPSS۱۹ مورد تجزیه و تحلیل قرار گرفت.

یافته ها: تعداد کل بیماران با این شکایت ۴۸ مورد برآورد گردید که شامل ۲۸ زن و ۲۰ مرد بود. میانگین سنی بیماران ۵۰/۷ سال و شایع ترین شکایت همراه تهوع و استفراغ بود. تصویر برداری مغزی برای تمام بیماران انجام شده بود. شایع ترین علت سردرد تاندر کلاپ در بیماران خونریزی ساب آراکنوئید بود. ترومبوز سینوس وریدی و خونریزی داخل مغزی سایر علل شایع بودند.

نتیجه گیری: یافته های ما نشان داد که شایع ترین علل سردرد تاندر کلاپ در جمعیت مطالعه شده خونریزی ساب آراکنوئید بود و دومین علت شایع ترومبوز سینوس وریدی بود. هایپرشنن ایدیوپاتیک اینترا کرانیال و سردرد تشن، کمترین شیوع را داشتند درصد فراوانی از علل سردرد تاندر کلاپ مربوط به علل تهدید کننده حیات می باشد.

واژگان کلیدی: سردرد رعد آسا، خونریزی ساب آراکنوئید، ترومبوز سینوس وریدی مغز.

وصول مقاله: ۹۱/۲/۷ اصلاحیه نهایی: ۹۱/۴/۱۰ پذیرش: ۹۱/۹/۲۰

مقدمه

سردرد یکی از شایع ترین علل مراجعه بزرگسالان به بخش اورژانس است (۵-۱). سردرد برق آسا یا Thunderclup Headache (TCH) یک سردرد شدید با شروع ناگهانی است که رسیدن آن به حداکثر شدت در عرض یک دقیقه رخ می دهد (۶ و ۷). چنین سردردی با نحوه شروع سریع و شدت بسیار زیاد هم برای بیمار و هم پزشک نگران کننده است. اغلب بیماران مراجعه کننده با سردرد تاندر کلاپ سابقه یک اختلال سردرد اولیه را ذکر

می کنند که با سردرد کنونی کاملاً متفاوت است (۱۵-۸). این سردرد می تواند نشان دهنده بیماری های شدید و تهدید کننده زندگی باشد، اما گاهی علل خوش خیمی مانند میگرن دارد (۹ و ۱۰). بنابراین سردرد تاندر کلاپ به عنوان یک اورژانس نورولوژی تلقی می شود. اولین بار اصطلاح سردرد تاندر کلاپ در سال ۱۹۸۶ توسط Raskin و Day به کار برده شد. آنها بیماری را توصیف کردند که طی ۸ روز سه بار حمله سردرد تاندر کلاپ داشت و در بررسی ها

سردرد در این منطقه به دست آوریم و دیدگاه بهتری نسبت به این بیماری حاصل گردد.

مواد و روش‌ها

در تحقیق حاضر که به صورت توصیفی در بخش نورولوژی بیمارستان امام رضا کرمانشاه انجام شد، پرونده ۴۸ بیمار با شکایت سردرد که گونه سردرد آنها با تعریف تاندرکلاپ تطابق داشت از میان کلیه پرونده‌های بیماران دارای شکایت سردرد در فاصله فروردین ماه ۱۳۸۸ تا فروردین ماه ۱۳۹۰ (به مدت ۲ سال) استخراج شد و مورد بررسی قرار گرفت. اطلاعات استخراج شده شامل اطلاعات دموگرافیک بیماران (مشخصات بیمار، سن، جنس، وضعیت تاهل و سایر موارد) و داده‌های مربوط به شکایات بیمار، علائم و نشانه‌ها، آزمایشات و بررسی‌های انجام شده (شامل پونکسیون لومبر، سی تی اسکن، ام آر ای، ام آر آنژیوگرافی، ام آر ونوگرافی و آنژیوگرافی) و در پایان تشخیص نهایی اختصاص داده شده به بیماران بود. نتایج روش‌های تشخیصی مورد استفاده جهت بیمار با توجه به اطلاعات ثبت شده در پرونده (گزارش روش‌های تصویربرداری توسط رادیولوژیست و یا یادداشت‌های پزشکان و دستیاران در سیرمعالجات بیمار) به دست آمد. سیر بیماری از زمان مراجعه تا ترخیص جهت اطمینان از تشخیص نهایی بازبینی گردید. داده‌های استخراج شده وارد نرم افزار SPSS نسخه ۱۹ شد و مورد تجزیه و تحلیل قرار گرفت.

نتایج

تحقیق حاضر به صورت گذشته نگر بر روی پرونده ۴۸ بیمار دارای تظاهر یک سردرد با شروع ناگهانی (تاندرکلاپ) انجام شد. جمعیت مورد مطالعه شامل ۲۸ بیمار زن (۵۸/۳٪) و ۲۰ بیمار مرد (۴۱/۷٪) با میانگین سنی 50.7 ± 19.8 سال بود. حداقل و حداکثر سن بیماران به ترتیب ۱۴ و ۹۷ سال ثبت گردید. همچنین شایع‌ترین فصل مراجعه بیماران پائیز

(که بوسیله سی تی اسکن و آنالیز مایع مغزی نخاعی با اسپکتروفوتومتری انجام شد) خونریزی ساب آراکنوئید (Subarachnoid hemorrhage) رد شد اما بعد از سومین حمله آنژیوگرافی کاروتید انجام شد که آنوریسم شریان مغزی میانی را نشان داد و سپس این آنوریسم به صورت موفقیت آمیزی عمل گردید (۱۷ و ۱۶ و ۹). با این حال علل متعددی برای سردرد تاندرکلاپ از آن زمان تشریح شده است. علیرغم وجود علل متعدد سردرد تاندرکلاپ هنگامیکه تمامی علل زمینه‌ای بالقوه توسط بررسی‌های تشخیصی رد شد، تشخیص سردرد تاندرکلاپ اولیه (Primary TCH) گذاشته می‌شود (۱۸ و ۱۶ و ۹).

گذشته از خونریزی ساب آراکنوئید که شایع‌ترین علت سردرد تاندرکلاپ است، این سردرد دارای علل متفاوتی است که عبارتند از ترومبوز سینوس ورییدی مغزی (CVT: Cerebral Venous Thrombosis)، دایسکشن شریان سرویکال، افزایش حاد فشارخون، هایپوتنشن خودبه‌خودی داخل مغزی، سکته‌های ایسکمیک، هماتوم رترو کلیوال، آپوپلکسی هیپوفیز، کیست کلویئید بطن سوم، عفونت‌های مغزی، سندرم انقباض برگشت پذیر عروق مغزی

(reversible vasoconstriction cerebral syndrome: RCVS)

و سردرد تاندرکلاپ اولیه است (۲۱-۹). این سردرد به طور نادر می‌تواند نشانه‌ای از انفارکتوس میوکاردا یا آنژین پکتورال و یا یک تومور مغزی باشد (۲۲ و ۱۸). در این مطالعه ما بر آن شدیم با توجه به اهمیت این سردرد و طیف وسیع بیماری‌های زمینه‌ای که می‌توانند به این صورت تظاهر کنند و شیوع متفاوتی که در مطالعات گوناگون دارند علل سردرد تاندرکلاپ را در بیماران مراجعه‌کننده به بیمارستان امام رضا (ع) کرمانشاه، به عنوان یک بیمارستان ارجاعی از تمام استان و استان‌های مجاور، در سال‌های ۸۸ تا ۹۰ را بررسی نماییم تا نمایی کلی از درصد علل این

مربوط به هایپر تیشن ایدیوپاتیکی مغزی (Idiopathic : IIIH Intracranial Hypertension) سردرد تنشی، سکنه مغزی و مننژیت بود که هر یک تنها در یک بیمار وجود داشت و در نمودار کلیه این علل تحت عنوان سایر علل (other) با یکدیگر جمع شده اند (نمودار ۱).
سی تی اسکن، شایع ترین روش ارزیابی بکار رفته جهت دستیابی به تشخیص در میان این بیماران بود (۹۵/۸٪)، در حالیکه آنژیوگرافی کمترین فراوانی را داشت (۱۰/۵٪).

(۳۵/۰٪) و کمترین میزان مراجعه مربوط به فصل تابستان (۱۲/۵٪) بود (جدول ۱).
از نظر علائم همراه، تهوع و استفراغ (۷۲/۹٪) و از دست دادن هوشیاری شایع ترین تظاهر (۱۰/۴٪) و تغییرات حسی و آفازی (۲/۱٪) کمترین علائم گزارش شده توأم بود (جدول ۲).
شایع ترین علل سردرد تاندر کلاپدر این بیماران به ترتیب شامل خونریزی ساب آراکنوئید، ترومبوز سینوس وریدی و خونریزی داخل مغزی بود در حالی که کمترین فراوانی

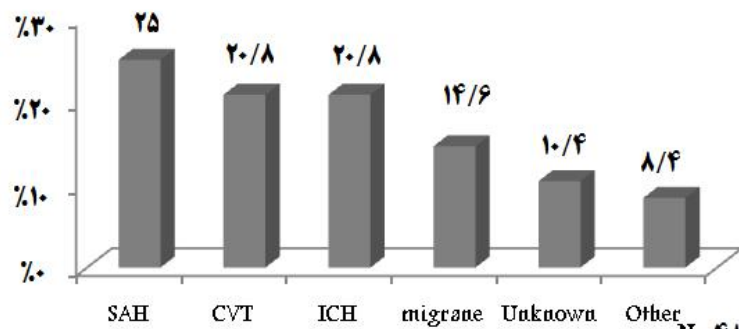
جدول ۱: مشخصات بیماران مورد مطالعه با تشخیص Thunderclap headache در بیمارستان امام رضا کرمانشاه

جنس	فصل مراجعه	وضعیت تاهل
	بهار ۲۷/۱٪	
مرد ۴۱/۷٪	تابستان ۱۲/۵٪	مجرد ۱۰/۴٪
زن ۵۸/۳٪	پاییز ۳۵/۴٪	متاهل ۸۹/۶٪
	زمستان ۲۵/۰٪	

N=48

جدول ۲: علائم بالینی همراه در بیماران مورد مطالعه با تشخیص Thunderclap headache در بیمارستان امام رضا کرمانشاه

دارای علائم تعداد (درصد)	Clinical sign/symptom
۳۵ (۹۷۲٪)	تهوع یا استفراغ
۵ (۱۰/۴٪)	کاهش سطح هوشیاری
۴ (۸/۳٪)	تشنج
۳ (۶/۳٪)	اختلال حرکتی
۲ (۴/۲٪)	اختلال دید
۱ (۲/۱٪)	آفازی
۱ (۲/۱٪)	اختلال تعادل
-	اختلال حسی



نمودار ۱: توزیع فراوانی علل ثبت شده Thunderclap headache در پرونده بیمارانی مراجعه کننده به بیمارستان امام رضا کرمانشاه (N=48)

بحث

مجرد گزارش گردید. با توجه به شیوع بیشتر عوامل ایجاد کننده سردرد تاندر کلاپ مانند خونریزی ساب آراکنوئید و خونریزی داخل مغزی درده سوم به بعد و بروز بیشتر ترومبوز سینوس وریدی در بین خانم های باردار یا دوره نفاس و یا فرد با سابقه مصرف قرص های خوراکی ضد بارداری نسبت بالای افراد متاهل منطقی به نظر می رسد.

در بین علائم همراه تهوع و استفراغ، اختلال هوشیاری و اختلال حرکتی بیشترین شیوع را داشتند که این مطلب با مطالعه Lanltblom همخوانی داشت (۹). نکته قابل توجه در مطالعه ما، درصد بالای تشنج (۳/۸٪) در علائم همراه در بیماران نسبت به سایر مطالعات بود که این مورد را می توان با میزان بالای ترومبوز سینوس وریدی در این مطالعه و بروز بالای تشنج در این بیماران توجیه کرد (۲۴).

بر طبق مشاهدات حاصل از پرونده بیماران سی تی اسکن مغزی شایع ترین روش ارزیابی بکار رفته جهت دستیابی به تشخیص در میان این بیماران بود (۸/۹۵٪)، درحالیکه آنژیوگرافی کمترین فراوانی را داشت (۵/۱۰٪)، در واقع سی تی اسکن در کلیه بیماران به جزء ۲ مورد به عنوان اولین روش تشخیصی به کار رفته می باشد. عدم استفاده از این روش در بیماران ذکر شده را به کنترا اندیکه بودن این روش در آنها نسبت داد. (مواردی مانند بارداری)

سردرد با شروع ناگهانی یکی از حالاتی است که گاهی نشان دهنده یک هموراژی ساب آراکنوئید تهدید کننده حیات است اما غالباً بی خطر است (۲۳ و ۹). تشخیص سردردهای حاد نیازمند یک ارزیابی سیستماتیک است. در صورت عدم وجود علت زمینه ای این عارضه به عنوان سردرد تاندر کلاپ اولیه یا ایدیوپاتیک شناخته می شود (۱۸ و ۱۶ و ۹). با وجود برخی محدودیت ها، مطالعه حاضر اولین مطالعه در نوع خود در شهر کرمانشاه می باشد.

میزان بروز سردرد تاندر کلاپ در مطالعه ای که سوئد انجام شد، ۴۳/۱۰۰۰۰۰ برآورد گردید (۹) که با توجه به عدم بررسی سایر مراکز درمانی نورولوژی در سطح کرمانشاه نمی توان در مورد میزان بروز سردرد تاندر کلاپ در سطح این شهر اظهار نظر کرد.

در مطالعه حاضر میانگین سنی بیماران ۵۰/۷ سال به دست آمد که در مقایسه با مطالعات مشابه در این زمینه اختلاف قابل توجهی وجود نداشت. نسبت جنسی زن به مرد در مطالعه Lanltblom، ۱/۱۲ به ۱ و در مطالعه Stefan، ۱/۹ به ۱ بود (۲۳ و ۹). در مطالعه ما این نسبت معادل ۱/۴ به ۱ محاسبه گردید که حداقل نسبت های به دست آمده در دو مطالعه فوق می باشد. تعداد بیماران متاهل مراجعه کننده با سردرد تاندر کلاپ به طور قابل توجهی بیشتر از افراد

احتمالا به علت تفاوت در الگوی ارجاع و زمان ارجاع است. ارجاع سریع تر باعث می شود که قبل از بروز عوارض دیگر مانند کاهش سطح هوشیاری به عنوان بیمار با سردرد تاندر کلاپ تحت بررسی قرار گیرند.

ترومبوز سینوس ورید مغزی در کنار خونریزی داخل مغزی دومین علت سردرد تاندر کلاپ در این مطالعه بود. ترومبوز سینوس ورید مغزی به عنوان علت سردرد تاندر کلاپ با چنین درصد شیوع بالایی در مطالعات دیگر گزارش نشده است. به طوری که در مطالعه Lanltblom ترومبوز سینوس وریدی و ادم مغزی با ۰/۷٪ کمترین شیوع را داشتند (۹). حدود ۱۰-۲ درصد موارد ترومبوز سینوس وریدی با سردرد تاندر کلاپ به عنوان تنها علامت بالینی ظاهر می یابد (۲۹ و ۳۰) و بیشتر بیماران (۹۵-۷۵ درصد) سردرد با شروع تحت حاد را ذکر می کنند (۳۱ و ۳۰). در مطالعه Krishnamutthy و همکارانش سردرد شدید به عنوان تنها علامت در ۵٪ بیماران ترومبوز ورید مغزی گزارش شده است (۳۲). مواردی از ترومبوز ورید مغزی توسط Widjaja و همکارانش با تظاهر سردرد تاندر کلاپ گزارش شده است (۳۳).

ترومبوز سینوس ورید مغزی بیماری است که بیشتر در خانم های جوان و میانسال در دوران بارداری و نفاس و مصرف قرص های پیشگیری از بارداری دیده می شود. سی تی اسکن به تنهایی روش حساسی برای تشخیص ترومبوز سینوس ورید مغزی نیست و استفاده از آن به عنوان تنها روش تشخیصی می تواند منجر به خطا در تشخیص گردد. ام آر آی و ام آرونوگرافی، در بیماران با ترومبوز ورید مغزی از نظر تشخیصی انتخابی هستند (۳۲). در مطالعه ما نیز در هر ۱۰ بیمار بستری با تشخیص ترومبوز ورید مغزی، ام آر آی و ام آرونوگرافی انجام شده بود. در این بیماران فقط در ۲ مورد سی تی اسکن تشخیصی بوده است. از آنجا که اغلب موارد ترومبوز ورید مغزی با افزایش فشار CSF همراه است، De bruiji توصیه کرد که فشار CSF در

در این بین ام آر آی (۵۰٪)، ام آر آی ونوگرافی (۳۱/۲٪)، پونکسیون لومبار (۱۶/۷٪) و ام آر آنژیوگرافی (۸/۴٪) به ترتیب شایع ترین روش های ارزیابی اولیه بیماران بود. آنژیوگرافی در کلیه بیماران مورد مطالعه انجام نشد لذا تشخیصی مانند RCVS را نمی توان مطرح کرد و این امر می تواند از محدودیت های این مطالعه محسوب گردد.

در مطالعه ما همچون مطالعات مشابه، بیشترین فراوانی در میان علل تشخیص داده شده وجود هموراژی ساب آراکنوئید بود بطوریکه ۲۵٪ از بیماران مبتلا به هموراژی ساب آراکنوئید بودند (۹ و ۱۶).

در بررسی حاضر کلیه بیماران مبتلا به هموراژی ساب آراکنوئید تحت ارزیابی با سی تی اسکن قرار گرفته بودند. دو بیمار مشکوک به هموراژی ساب آراکنوئید سی تی اسکن نرمال داشتند و تشخیص با انجام پونکسیون لومبار مسجل گردید. در نهایت وجود هموراژی ساب آراکنوئید در ۱۲ بیمار (۸۳/۳٪) آشکار گردید. این یافته بر این نکته تاکید می کند که در هر صورت می بایست بر طبق چارت ارزیابی تشخیصی از روش های دیگر (که در مرحله بعد پونکسیون لومبار می باشد) بهره جست تا بتوان کلیه علل احتمالی را کنار گذاشت. در واقع احتمال نتایج منفی کاذب در سی تی اسکن یکی از محدودیت های این روش جهت دستیابی به تشخیص است (۲۳ و ۲۵).

در مطالعه انجام شده توسط Widicks و Linn بیماران مبتلا به سردرد های ناگهانی که فاقد هموراژی ساب آراکنوئید بودند در طول یک دوره یک و ۳/۳ ساله بررسی شدند. هیچ موردی از هموراژی ساب آراکنوئید، استروک یا مرگ ناگهانی در میان این بیماران رخ نداد اگرچه برخی از بیماران دارای حملات سردرد رعد آسا عود کننده بودند (۲۶ و ۲۷).

در مطالعات دیگر شیوع خونریزی ساب آراکنوئید علت سردرد تاندر کلاپ در چهل تا هفتاد درصد بیماران مراجعه کننده به بیمارستان بوده است (۲۷ و ۲۸). تفاوت در این اعداد

تاندرد کلاپ اولیه باشد. در مطالعات مشابه اصطلاح unknown مترادف سردرد تاندرد کلاپ اولیه در نظر گرفته می شود که پس از رد کردن سایر علل با انجام کلیه تست های تشخیصی موجود در چارت های ارزیابی استاندارد گذارده می شود. از آنجا که در مطالعه حاضر کلیه بیماران آنژیوگرافی نشده اند و برخی بیماران از بررسی های تشخیصی بیشتر مانند ارزیابی مایع مغزی نخاعی به علت بهبود علائم اجتناب کرده اند، به همین دلیل در ۱۰/۴٪ از بیماران علت ناشناخته باقی مانده است که نمی توان با اطمینان تشخیص سردرد تاندرد کلاپ اولیه را برای آنان رد یا قبول کرد، لذا در این مطالعه در گروه با دلیل نامشخص یا unknown گنجانده شده اند.

نتیجه گیری

با توجه به نتایج این تحقیق آشکار گردید که شایع ترین علل سردرد تاندرد کلاپ عوامل با اهمیت و تهدید کننده ای شامل هموراژی ساب آراکنوئید، ترومبوز سینوس وریدی مغزی و خونریزی داخل مغزی می باشند که در مجموع بیش از ۶۵ درصد افراد دارای تظاهر سردرد تاندرد کلاپ را شامل شدند. لذا انجام یک بررسی سیستماتیک و همه جانبه جهت رد چنین وضعیت های تهدید کننده ای ضروری است. با وجود برخی محدودیت های سی تی اسکن، این روش همچنان بهترین انتخاب برای خط اول ارزیابی بیماران با تظاهر سردرد تاندرد کلاپ می باشد. ام آر ونوگرافی بهترین روش تشخیصی در مورد ترومبوز ورید مغزی بود. به دلیل ماهیت بالقوه خطرناک یک سردرد با شروع ناگهانی انجام سایر روش های تکمیلی نظیر پونکسیون لومبار، ام آر آنژیوگرافی و ام آر ونوگرافی جهت دستیابی به تشخیص نهایی ضروری است.

بیماران با تظاهر سردرد تاندرد کلاپ اندازه گیری شود (۲۹). با توجه به شیوع بالای ترومبوز ورید مغزی در بیماران با سردرد تاندرد کلاپ در بیمارستان امام رضا (ع) کرمانشاه، می توان این مورد را به فاکتور های ژنتیکی، نژادی و جغرافیایی نسبت داد. چنانکه در مطالعه رحیمی و همکاران که در بررسی موتاسیون فاکتور ۵ لیدن (که از عوامل خطر موثر بر روی ترومبوزهای وریدی است) به این نتیجه رسیدند که میزان این موتاسیون در مبتلایان به ترومبوز سینوس وریدی ۱۶/۷٪ بود در حالی که در گروه کنترل موتاسیون این فاکتور فقط در ۲٪ افراد دیده شد. این موتاسیون با افزایش ریسک ترومبوز سینوس های وریدی تا ۹/۸ برابر همراه بوده است (۳۴). برای محققین آینده بررسی دلایل شیوع بالای ترومبوز سینوس وریدی در این مطالعه و یافتن هر گونه ارتباط احتمالی بین این شیوع بالا و داده های دموگرافیک و بالینی جامعه بررسی شده، جالب خواهد بود. خونریزی داخل مغزی نیز اگرچه در مطالعه ما به عنوان دومین علت سردرد تاندرد کلاپ در کنار ترومبوز ورید مغزی مطرح گردید، ولی در مطالعات مشابه به عنوان علت صدرنشین سردرد تاندرد کلاپ مورد توجه نبوده است. به عنوان مثال در مطالعه Robbins مواردی از خونریزی داخل مغزی تالاموس با تظاهر سردرد تاندرد کلاپ گزارش گردید (۳۵). علت این اختلاف شاید شیوع متفاوت ریسک فاکتورهای استروک در جامعه ما و یا ارجاع بیشتر چنین بیمارانی به بیمارستان امام رضا (ع) باشد.

۱۴/۶٪ بیماران (۷ نفر) با تشخیص میگرن ترخیص شده بودند که همگی سابقه قبلی از میگرن داشته اند. در مقالات به این نکته اشاره شده است که crash migraine در بیماران با سابقه میگرن وجود دارد که خود در بردارنده یک شباهت قابل توجه با سردرد تاندرد کلاپ ایدیوپاتیک است (۳۷ و ۳۶ و ۷). هر چند پونکسیون لومبار و آنژیوگرافی در هر دو نرمال هستند. لذا با توجه به شباهت بسیار زیاد این دو وضعیت ممکن است میگرن در این بیماران همان سردرد

تشکر و قدردانی

بر خود لازم می دانیم که از سرکار خانم دکتر پرتو هوشمندراد سپاسگزاری نمائیم و نیز از جناب آقای حسینی و کارکنان واحد بایگانی بیمارستان امام رضا که در اجرای این مطالعه با ما همکاری داشته اند، کمال تشکر را داریم.

References

1. Silvers SM, Simmons B, Wears RL, Molzen JW. Clinical Policy: critical issues in the evaluation and management of patients presenting to the emergency department with acute headache. *Ann Emerg Med* 2002;39:108-122.
2. Gentile S. Indications for the diagnosis and treatment of acute headaches correlated with neurological pathologies. *J Headache Pain* 2005;6:290-293.
3. Headache classification subcommittee of the international headache society The international classification of headache disorder, 2nd edn. *Cephalalgia* 24[Suppl 1].2004.p.:1-151.
4. Bigal ME, Bordini GA, Speciali GJ. Etiology and distribution of headache in two Brazilian primary care units. *Headache* 2000;40:241-247.
5. Stailer TJ, Fontebasso M. Headache. *Br Med J* 2002;325:881-886.
6. Ju YS, Schwedt TJ. Abrupt-onset severe headache. *Semin Neurol* 2010; 30:192-200.
7. Dodick D W. Thunderclap headache. *J NeurolNeurosurg Psychiatry* 2002;72:6-11.
8. Dodick DW, Wijdicks EFM. Pituitary apoplexy presenting with thunderclap headache. *Neurology, Neurology* 1998;50:1510-11.
9. Landtblom AM, Fridriksson S, Boivie J, Hillman J, Johansson G, Johansson I. Sudden onset headache : a prospective study of features, incidence and causes. *Cephalalgia*. 2002;22:354-360.
10. Edlow JA, Caplan LR. Avoiding pitfalls in the diagnosis of subarachnoid hemorrhage. *N Engl J Med* 2000;342:29-36.
11. Haurberg J, Andersen BB, Eskesen V, Rosenorn J, Schmidt K. Importance of the recognition of the warning leak as a sign of a rupture intracranial aneurysm. *Acta Neurol Scand* 1991;83:61-45.
12. Edner G, Ronna-Engstrom E. Can early admission reduce aneurismal rebleeding? *Br J Neurosurg* 1991;5:601-8.
13. Leblanc R. The minor leak preceding subarachnoid hemorrhage. *J Nuerosurg* 1987;66:35-39.
14. Nahas SJ. Diagnosis of acute headache. *Curr Pain Headache Rep* 2011;15:94-97.
15. Friedman BW, Grosberg BN. Diagnosis and management of the primary headache disorders in the emergency department setting. *Emerg Med Clin North Am* 2009;27:71-87.
16. Schwedt TJ, Matharu MS, Dodick DW. Thunderclap headache. *Lancet Neurol* 2006;5:621-631.
17. Day JW, Raskin NH. Thunderclap headache : symptom of unruptured cerebral aneurysm. *Lancet*. 1986;2:1247-1248.
18. Evans WR. Thunderclap headache associated with a nonhemorrhagic anaplastic oligodendroglioma: *MedGenMed*. 2007; 9; 26.
19. Schwedt TJ, Mathary MS, Dodick DW. Thunderclap headache. *Lancet Neural*. 2006;5:621-631.

20. McGeeney BE, Barest G, Grillone G. Thunderclap headache from complicated sinusitis. *Headache* 2006;46:517-520.
21. Schwedt TJ, Dodick DW. Thunderclap stroke: embolic cerebellar infarcts presenting as thunderclap headache. *Headache* 2006;46:520-522.
22. Cheng PY, Sy HN, Chen WL. Cardiac cephalalgia presented with a thunderclap headache and an isolated exertional headache: reported of 2 cases. *ActaNeurologicaTaiwinica* 2010;19:57-61.
23. Dupont S, Wijdicks F, Manno E. Thunderclap headache and normal computed tomographic results: value of cerebro spinal fluid analysis. *Mayo ClinProc* 2008;83:1326-1331.
24. Minando JP, Karaman BA. Headache: cortical vein thrombosis and response to anticoagulation. *J Emerg Med*, 1999;449-453.
25. Foot C, Staib A. How valuable is a lumbar puncture in management of patient with suspected subarachnoid haemorrhage? *Emerg Med (Fremantle)*. 2001;13:326-332.
26. Wijdicks EFM, Kerkhoff H, Van Gijin J. Long term follow-up of 71 patient with thunderclap headache mimicking subarachnoid hemorrhage. *J NeurolNeurosurg Psych* 1991;54:1117-8.
27. Linn FHH, Rinkel GJE, Algra A, Van Gijin J. Headache characteristics in subarachnoid hemorrhage and benign thunderclap headache. *J NeurolNeurosurg Psych* 1998;65:791-3.
28. Harling DW, Peatfield RC, van Hille PT, Abbott RJ. Thunderclap headache – is it migraine? *Cephalalgia* 1989;9:87-90.
29. De Brujin SFTM, Stam J, Kappelle LJ. Thunderclap Headache as first symptom of cerebral venous sinus thrombosis. *Lancet* , 1996;348:1623-1625.
30. Cumurciuc R, Crassard I, Sarov M, et al. Headache as the only neurological sign of cerebral venous thrombosis: a series of 17 cases . *J NeurolNeurosurg Psychiatry* 2005;76: 1084-87.
31. Terazzi E, Mittino D, Ruda R, et al. Cerebral venous thrombosis : a retrospective multicentre study of 48 patients. *Neural Sci* 2005;25:311-15.
32. Krishnamurthy R. Incidence and pattern of headache in cerebral venous thrombosis: The headache and migraine clinic. Vol 56, No. 11 ,November 2006.
33. Widjaja E, Romanowski J, Sinanan A, Hodgson TJ. Thunderclap headache: Presentation of intracranial sinus thrombosis? *Clinical Radiology* 2003;58:648-655.
34. Rahimi Z, Mozafari H, AmiriBigvand AH, Mohammad Doulabi R, Vaisi-Raygani A, Afshari D, Razazian N, Rezaei M. Cerebral venous and sinus thrombosis, and thrombophilic mutations in western Iran : Association with Factor V Leiden. *Clin. Appl. Thromb. Hemost* 2010;16:430–43.
35. Robbins MS. Transient stabbing headache from an acute thalamic hemorrhage . *J Headache Pain* 2011;12:373-375.
36. Miller Fisher C. Honored guest presentation :painfull states : a neurological commentary. *ClinNeurosurg* 1984;31:32-35.
37. Serdaru M, Chiras J, Cugas M, et al. Isolated benign cerebral vasculitis or migrainous vasospasm. *N NeurosurgPsychitry* 1984;47:73-6.