

Investigation of the position and path of the inferior alveolar canal using cone-beam computed tomography in an Iranian population

Ahmadreza Talaeipour¹, Arezoo Mirzaei Sadeghloo², Seyedali Seyedmajidi³

1. Professor, Craniomaxillofacial Research Center, School of Dentistry, Islamic Azad University, Tehran, Iran. ORCID ID: 0000-0001-9219-2975

2. Post-Graduate Student, Department of Endodontics, Student Research Committee, Babol University of Medical Sciences, Babol, Iran. ORCID ID: 0000-0002-7138-3104

3. Assistant Professor, Dental Materials Research Center, Babol University of Medical Sciences, Babol, Iran. (Corresponding Author), Tel: +98-11-32291408, Email: s.majidi.dvm@gmail.com. ORCID ID: 0000-0002-3841-0609

ABSTRACT

Background and Aim: Dentists should be aware of the position and anatomical path of the inferior alveolar canal (IAC). The aim of this study was to investigate the position and anatomical path of the IAC on cone-beam computed tomography (CBCT) images in an Iranian population.

Materials and Methods: This retrospective study included 150 CBCT images. The distance of the IAC from the buccal and lingual cortex in the alignment of teeth 4 to 7 and the emerging pattern of the inferior alveolar nerve (IAN) from the mental foramen were assessed. Using SPSS version 22 software, the role of age, gender, and side of the jaw in the investigated parameters were evaluated by Pearson correlation, independent and paired samples t test, and chi-square test.

Results: The most frequent emerging pattern of the IAN was "sharp turn with 90° angle" (44.7%). The average distance of the IAC from the buccal cortex of the mandible, unlike the lingual cortex, increased in the alignment of teeth 4 to 7 in both genders ($P < 0.001$). The distance of the IAC from the buccal cortex of the mandible in the alignment of teeth 4 to 7 and the lingual cortex in the alignment of tooth 4 and distal of tooth 6 was greater in the men than those in the women ($P < 0.05$). Furthermore, there was no statistically significant difference between the two sides of the jaw ($P > 0.05$).

Conclusion: Although the distance of the IAC from cortex was not related to age, it was greater in the men than women. Considering the variations in the IAC path and the IAN emerging patterns, CBCT radiography is suggested in doubtful cases.

Keywords: Anatomical path, Cone-beam computed tomography, Inferior alveolar canal, Inferior alveolar nerve, Mandibular canal

Received: Nov 27, 2022

Accepted: July 11, 2023

How to cite the article: Ahmadreza Talaeipour, Arezoo Mirzaei Sadeghloo, Seyedali Seyedmajidi. Investigation of the position and path of the inferior alveolar canal using cone-beam computed tomography in an Iranian population. *SJKU* 2023;28(5):75-85.

Copyright © 2018 the Author (s). Published by Kurdistan University of Medical Sciences. This is an open access article distributed under the terms of the Creative Commons Attribution-Non Commercial License 4.0 (CCBYNC), where it is permissible to download, share, remix, transform, and buildup the work provided it is properly cited. The work cannot be used commercially without permission from the journal

بررسی موقعیت و مسیر کانال آلوئولار تحتانی توسط توموگرافی کامپیوتری با اشعه مخروطی در جمعیتی از ایران

احمد رضا طلایی پور^۱، آرزو میرزایی صادقلو^۲، سید علی سیدمجیدی^۳

۱. استاد، گروه رادیولوژی دهان، فک و صورت و رادیولوژی دهان، فک و صورت، مرکز تحقیقات جمجمه، فک و صورت، دانشکده دندانپزشکی، دانشگاه آزاد اسلامی، تهران، ایران. کد ارکید: ۲۹۷۵-۹۲۱۹-۰۰۰۰۰۰۰۱

۲. دستیار تخصصی، بخش اندودانتیکس، دانشکده دندانپزشکی، کمیته تحقیقات دانشجویی، دانشگاه علوم پزشکی بابل، بابل، ایران، کد ارکید: ۳۱۰۴-۷۱۳۸-۰۰۰۰۰۰۰۲

۳. استادیار، مرکز تحقیقات مواد دندان، پژوهشکده سلامت، دانشگاه علوم پزشکی بابل، بابل، ایران. (نویسنده مسئول)، پست الکترونیک: s.majidi.dvm@gmail.com

تلفن: ۰۱۱-۳۲۲۹۱۴۰۸ کد ارکید: ۰۶۰۹-۳۸۴۱-۰۰۰۰۰۰۰۲

چکیده

زمینه و هدف: دندانپزشکان می‌بایست نسبت به موقعیت و مسیر آناتومیکی کانال مندیولار آگاهی کامل داشته باشند. هدف از مطالعه حاضر بررسی موقعیت و مسیر آناتومیکی کانال آلوئولار تحتانی در نمای اگزیرال تصاویر CBCT (Cone Beam Computed Tomography) در جمعیتی از ایران بود.

مواد و روش‌ها: این مطالعه گذشته‌نگر بر روی ۱۵۰ کلیشه CBCT انجام پذیرفت. فاصله کانال مندیولار تحتانی از کورتکس باکال و لینگوال در محاذات دندان‌های ۴ تا ۷ و الگوی خروج عصب آلوئولار تحتانی از منتال فورامن ارزیابی شد. نقش متغیرهای سن، جنسیت و سمت فک بر موقعیت و مسیر کانال توسط آزمون‌های آماری همبستگی پیرسون، تی مستقل، تی زوجی و مجذور کای نرم‌افزار SPSS نسخه ۲۲ ارزیابی شد.

یافته‌ها: فراوانترین الگوی خروج عصب آلوئولار تحتانی 90° sharp turn with $(44/7\%)$ بود. میانگین فاصله کانال از کورتکس باکال مندیول، برخلاف کورتکس لینگوال، در محاذات دندان‌های ۴ الی ۷ در هر دو جنس افزایشی بود ($P < 0/01$). فاصله کانال از کورتکس باکال مندیول در محاذات دندان‌های ۴ تا ۷ و از کورتکس لینگوال در ناحیه دندان ۴ و دیستال دندان ۶ در مردان بیشتر از زنان بود ($P < 0/05$). اختلاف آماری معنی‌داری در فاصله کانال از کورتکس باکال و لینگوال بین دو سمت فک دیده نشد ($P > 0/05$).

نتیجه‌گیری: اگرچه فاصله کانال مندیولار تحتانی از کورتکس باکال و لینگوال با سن افراد ارتباط نداشت؛ اما در مردان بیشتر از زنان بود. با توجه به تنوع الگوی خروج عصب آلوئولار تحتانی و مسیر آناتومیکی آن، تجویز رادیوگرافی CBCT در موارد شک برانگیز پیشنهاد می‌شود.

کلمات کلیدی: مسیر آناتومیکی، توموگرافی کامپیوتری با اشعه مخروطی، عصب آلوئولار تحتانی، کانال آلوئولار تحتانی، کانال مندیولار

وصول مقاله: ۱۴۰۱/۹/۶ اصلاحیه نهایی: ۱۴۰۲/۴/۴ پذیرش: ۱۴۰۲/۴/۲۰

مقدمه

کانال مندیولار از سوراخ مندیولار در قسمت میانی راموس مندیبل به طور مایل پایین آمده و سپس به طور افقی در تنه‌ی مندیبل رو به قدام پیش می‌رود تا به فورامن منتال باز شود (۱، ۲). این کانال حامل شاخه‌های منتال و اینسیزیو عصب آلوئولار تحتانی و عروق است (۳).

آسیب ناخواسته به عصب آلوئولار تحتانی از مشکلات شایع در جراحی‌های دهان همچون دندان عقل (۴)، کاشت ایمپلنت (۵)، استئوتومی مندیولار (۶) و حتی درمان‌های اندودنتیک غیر جراحی (۲) است؛ لذا دانش آناتومیک از کانال مندیولار به منظور جلوگیری از ریسک جراحی و آسیب به باندل عصبی آلوئولار تحتانی اجتناب‌ناپذیر است. طبق گزارش‌ها این آسیب‌ها ممکن است منجر به آسیب‌های حسی-عصبی از جمله پاراستزی، دیس استزی و آنستزی عصب آلوئولار تحتانی شود (۷). Silva و همکاران میزان اختلالات حسی در پروسه‌های جراحی برداشت استخوان در خلف مندیبل را ۸/۳٪ بیان کردند و اظهار داشتند این اختلالات حسی اغلب هنگامی رخ می‌دهد که محل استئوتومی نزدیک به کانال آلوئولار تحتانی باشد (۸).

امروزه رادیوگرافی پانورامیک، با وجود کاستی‌هایی همچون دیستورشن، همچنان بیشترین کاربرد را در بین روش‌های تصویربرداری تشخیصی در دندانپزشکی دارد. برای غلبه بر تخمین نادرست موقعیت دقیق کانال و اصلاح عوامل بزرگ‌نمایی در نظر گرفتن بازه امن ۲ تا ۶ میلی‌متری توصیه می‌شود (۹). Vazquez و همکاران اثر رادیوگرافی‌های پانورامیک را در برنامه‌ریزی قبل از عمل‌های مربوط به ایمپلنت‌های ناحیه خلف مندیبل بررسی کردند. نتایج مطالعه ایشان نشان داد وقتی حاشیه‌ای ۲ میلی‌متری بالای کانال مد نظر قرار گیرد، رادیوگرافی پانورامیک می‌تواند به‌عنوان یک گرافی سریع، ساده و کم‌هزینه مفید باشد (۱۰). از آنجایی که می‌توان ارتفاع و عرض ریج آلوئول در رابطه با ساختارهای آناتومیک مجاور را توسط Conventional Multislice Computed

(CT) Tomography به دقت اندازه‌گیری کرد، دقت ارزیابی‌های قبل از عمل برای کانال مندیولار به شدت بهبود یافته است (۶). یکی از مشکلات جدی CT دوز اشعه اضافی آن است (۱۱). به همین دلیل تکنولوژی CBCT (Cone Beam Computed Tomography) معرفی شد که در ابتدا برای آنژیوگرافی و سپس برای تصویربرداری فک و صورت به کار گرفته شد. در این تکنولوژی یک منبع نوری واگرای مخروطی شکل، اشعه یونیزان و یک دتکتور سطحی دو بعدی که به گانتری در حال چرخش متصل شده، استفاده می‌شود تا تصاویر متعدد متوالی در یک اسکن کامل حول منطقه مورد نظر به دست آید (۱۲). از مزایای این روش می‌توان به محدودیت در پرتو اشعه ایکس نسبت به CT، دقت تصویر، زمان اسکن سریع، کاهش دوز اشعه نسبت به رادیوگرافی پری اپیکال و پانورامیک، نمایش حالت‌های منحصر به فرد در تصویربرداری فک و صورت و کاهش آرتیفکت تصویر اشاره کرد (۱۳).

با توجه به نتایج مطالعه صورت گرفته توسط Ozturk و همکاران در بررسی توپوگرافی کانال مندیولار، در بعد عمودی ۳ نمای catenary like، straight projection و progressive descent from posterior to anterior در بعد اگزیزال عصب دندانی تحتانی با ۳ الگوی کلی straight path، soft curved exit و sharp turn که خود به ۲ شکل sharp turn with 90° angle و sharp turn with wide angle turn بود، از منتال فورامن خارج می‌شود (۱۴)؛ با توجه به تنوع قابل توجه در مسیر این عصب پیش‌بینی موقعیت دقیق آن و برنامه‌ریزی مناسب قبل از عمل بسیار دشوار است (۱۱)؛ لذا با توجه به اهمیت زیاد مکان و مسیر کانال عصب آلوئولار تحتانی و الگوهای مختلف آن و خلأ اطلاعاتی موجود در این زمینه در جمعیت ایرانی و از طرفی محدودیت‌ها و کاستی‌های موجود در تحقیقات قبلی، این مطالعه با هدف بررسی موقعیت و مسیر کانال آلوئولار تحتانی در نمای اگزیزال تصاویر CBCT در جمعیتی از ایران و ارتباط آن با سن و جنسیت افراد انجام پذیرفت.

به منظور بررسی توافق درون مشاهده گر اندازه گیری ها بر روی ۱۰٪ نمونه ها مجدداً با فاصله زمانی حداقل ۲ هفته انجام و همبستگی بین دو بار اندازه گیری گزارش گردید. تجزیه و تحلیل داده ها توسط نرم افزار SPSS نسخه ۲۲ انجام گرفت. جهت مقایسه موقعیت کانال به تفکیک جنسیت افراد و بین دو سمت فک از آزمون های مقایسه میانگین تی مستقل و تی زوجی و به منظور بررسی ارتباط آن با سن بیماران از آزمون همبستگی پیرسون استفاده شد. آزمون مجذور کای برای تعیین ارتباط الگوی خارج شدن عصب آلوئولار تحتانی با جنسیت افراد مورد استفاده قرار گرفت. بعلاوه بررسی موقعیت و مسیر کانال آلوئولار تحتانی در محاذات دندان های ۴ تا ۷ توسط آزمون اندازه گیری های مکرر انجام شد. سطح معنی داری ۰/۰۵ در نظر گرفته شد.

یافته ها

مطالعه بر روی ۱۵۰ نمونه متعلق به افراد با میانگین سنی 46 ± 14 سال (محدوده ۲۰ تا ۷۰ سال) انجام شد که ۷۵ نفر از ایشان مؤنث با میانگین سنی 45 ± 14 سال و ۷۵ نفر مذکر با میانگین سنی 47 ± 13 سال بودند. میانگین سنی افراد در دو جنس مختلف از لحاظ آماری معنی دار نبود ($P=0/443$). ضریب توافق درون مشاهده گر حاصل از دو بار اندازه گیری انجام شده روی ۱۵ نمونه، ۰/۸۴ و در سطح بسیار خوب بود. جدول ۱ فواصل کانال عصب آلوئولار تحتانی را از کورتکس باکال و لینگوال در ناحیه دندان های ۴ و ۵ و از دو سطح مزیال و دیستال در ناحیه دندان های ۶ و ۷ در تمامی افراد مورد مطالعه و به تفکیک جنسیت ایشان نشان می دهد.

با توجه به جدول ۱، فاصله کانال عصب آلوئولار تحتانی از کورتکس باکال مندیبل در ناحیه دندان ۴، ۵، ۶ و ۷ و از کورتکس لینگوال مندیبل در ناحیه دندان ۴ و دیستال ۶ مردان بیشتر از زنان بود ($P < 0/05$).

مواد و روش ها

این مطالعه مشاهده ای - تحلیلی به صورت گذشته نگر بر روی ۱۵۰ تصویر CBCT متعلق به بیماران ۲۰ تا ۷۰ ساله مراجعه کننده به بخش رادیولوژی دهان، فک و صورت دانشکده دندانپزشکی تهران دانشگاه علوم پزشکی آزاد اسلامی تهران، با تعداد برابر از هر دو جنس که با اهداف درمانی گرفته شده بود، انجام شد. معیار ورود به مطالعه شامل وجود تمام دندان های ۴ تا ۷ در دو سمت فک پایین و ارتفاع نرمال صورت بود. معیار خروج شامل تصاویر مربوط به افرادی بود که سابقه بیماری سیستمیک خاص، ترومای فکین و ضایعات پاتولوژیک بودند.

حجم نمونه با توجه به فراوانی الگوی رایج خروج عصب متال از کانال آلوئولار (sharp turn) در مطالعات قبلی (۱۴) و با در نظر گرفتن دامنه اطمینان ۹۵٪ و خطای تخمین ۰/۰۸ در تعیین فراوانی الگوها، ۱۵۰ کلیشه CBCT تعیین شد. نمونه گیری مبتنی بر هدف و بر اساس معیارهای ورود و خروج انجام گرفت.

تمامی CBCT ها توسط دستگاه Rotograph Evo 3D CBCT scanner (Villa Sistemi Medicali, Buccinasco MI, Italy) گرفته شده بود. اندازه گیری ها با استفاده از نرم افزار OnDemand 3D™ (CyberMed Inc., Seoul, South Korea) توسط یک فرد بر روی نمای انگریز به دست آمده از CBCT در محور طولی ریشه های دندان های ۴ و ۵ و ریشه های مزیال و دیستال دندان های ۶ و ۷ انجام گرفت. فاصله از کورتکس باکال مندیبل تا سطح باکال کانال آلوئولار تحتانی و فاصله کورتکس لینگوال مندیبل تا سطح لینگوال کانال آلوئولار تحتانی بر حسب میلی متر در محاذات دندان های ۴ تا ۷ جهت تعیین موقعیت کانال ۳ بار اندازه گیری و میانگین آن ثبت گردید. هم چنین الگوی خارج شدن عصب آلوئولار تحتانی از متال فورامن (sharp turn with wide or 90° angle, soft curve, straight) بررسی و ثبت گردید.

جدول ۱. مقایسه میانگین فاصله کانال عصب آلوئولار تحتانی از کورتکس باکال و لینگوال مندیبل (میلی متر) در ناحیه دندان‌های پرمولر و مولر به تفکیک جنسیت. D: دیستال؛ M: مزیا؛ CB: فاصله کانال عصب آلوئولار تحتانی از کورتکس باکال مندیبل؛ CL: فاصله کانال عصب آلوئولار تحتانی از کورتکس لینگوال مندیبل

متغیر	جنسیت													
	مؤنث (۷۵)						مذکر (۷۵)						P value*	
	میانگین	انحراف ف معیار	حداقل	حداکثر	میانگین	انحراف ف معیار	حداقل	حداکثر	میانگین ن	انحراف ف معیار	حداقل	حداکثر		
باکال	CB4	۲/۲۴	۰/۶۸	۱/۲۰	۳/۸۰	۲/۶۶	۰/۹۷	۰/۶۰	۵/۲۰	۰/۰۰۳	۲/۴۵	۰/۸۶	۰/۶۰	۵/۲۰
	CB5	۲/۹۷	۰/۶۲	۱/۶۰	۴/۷۰	۳/۵۴	۰/۹۰	۲/۰۰	۵/۸۰	<۰/۰۰۱	۳/۲۶	۰/۸۲	۱/۶۰	۵/۸۰
	CB6M	۴/۶۱	۰/۹۰	۲/۵۰	۶/۹۰	۵/۳۴	۱/۱۰	۳/۴۰	۷/۴۰	<۰/۰۰۱	۴/۹۸	۱/۰۷	۲/۵۰	۷/۴۰
	CB6D	۵/۳۰	۱/۰۸	۳/۱۰	۸/۰۰	۶/۰۴	۱/۳۶	۳/۳۰	۹/۲۰	<۰/۰۰۱	۵/۶۷	۱/۲۸	۳/۱۰	۹/۲۰
	CB7M	۵/۳۸	۱/۰۶	۳/۶۰	۸/۹۰	۶/۳۲	۱/۸۰	۳/۱۰	۱۰/۰۰	<۰/۰۰۱	۵/۸۵	۱/۵۵	۳/۱۰	۱۰/۰۰
	CB7D	۵/۱۷	۱/۱۶	۲/۷۰	۷/۸۰	۵/۹۶	۱/۸۱	۲/۲۰	۹/۴۰	۰/۰۰۲	۵/۵۶	۱/۵۷	۲/۲۰	۹/۴۰
	P value**	<۰/۰۰۱			<۰/۰۰۱			<۰/۰۰۱						
لینگوال	CL4	۴/۸۳	۱/۴۱	۲/۳۰	۸/۲۰	۵/۳۹	۱/۶۰	۳/۰۰	۹/۳۰	۰/۰۲۶	۵/۱۱	۱/۵۳	۲/۳۰	۹/۳۰
	CL5	۴/۳۱	۱/۱۱	۲/۰۰	۷/۸۰	۴/۳۹	۱/۱۴	۲/۴۰	۶/۹۰	۰/۶۶۹	۴/۳۵	۱/۱۲	۲/۰۰	۷/۸۰
	CL6M	۲/۷۶	۰/۷۸	۱/۳۰	۴/۸۰	۳/۰۳	۰/۹۰	۱/۵۰	۶/۰۰	۰/۰۵۱	۲/۹۰	۰/۸۵	۱/۳۰	۶/۰۰
	CL6D	۲/۲۲	۰/۶۲	۱/۰۰	۴/۱۰	۲/۴۷	۰/۶۵	۱/۲۰	۳/۶۰	۰/۰۱۶	۲/۳۵	۰/۶۵	۱/۰۰	۴/۱۰
	CL7M	۲/۰۷	۰/۵۴	۱/۰۰	۳/۴۰	۲/۲۷	۰/۷۳	۰/۸۰	۳/۵۰	۰/۰۶۱	۲/۱۷	۰/۶۵	۰/۸۰	۳/۵۰
	CL7D	۱/۸۷	۰/۶۲	۰/۶۰	۳/۵۰	۲/۰۳	۰/۶۴	۰/۸۰	۳/۷۰	۰/۱۴۵	۱/۹۵	۰/۶۳	۰/۶۰	۳/۷۰
	P value**	<۰/۰۰۱			<۰/۰۰۱			<۰/۰۰۱						

*آزمون آماری تی مستقل **آزمون آماری اندازه‌گیری‌های مکرر

۵، ۶ و ۷ در کل افراد و به تفکیک جنسیت و سمت فک اختلاف معنی‌داری دیده شد (تمامی موارد $P < 0.001$) (تصویر ۱). به طوری که فاصله از کورتکس باکال در ناحیه دندان‌های ۴ و ۵ کمتر از ناحیه دندان‌های ۶ و ۷ بود و در کورتکس لینگوال بالعکس (جدول ۱ و ۲).

فواصل کانال عصب آلوئولار تحتانی از کورتکس باکال و لینگوال دندان‌های ۴ و ۵ و از دو سطح مزیا و دیستال دندان‌های ۶ و ۷ به تفکیک سمت راست و چپ فک افراد در جدول ۲ آمده است. با توجه به نتایج، اختلاف آماری معنی‌داری بین میانگین متغیرها در دو سمت فک دیده نشد. بعلاوه در مقایسه فاصله کانال عصب آلوئولار تحتانی از کورتکس باکال و لینگوال مندیبل بین ناحیه دندان‌های ۴،

جدول ۲. مقایسه میانگین فاصله کانال عصب آلوئولار تحتانی از کورتکس باکال و لینگوال مندیبل (میلی‌متر) در ناحیه دندان‌های پرمولر و مولر به تفکیک سمت فک. D: دیستال؛ M: مزیا؛ CB: فاصله کانال عصب آلوئولار تحتانی از کورتکس باکال مندیبل؛ CL: فاصله کانال عصب آلوئولار تحتانی از کورتکس لینگوال مندیبل

متغیر	سمت فک								P value*	
	راست				چپ					
	میانگین	انحراف معیار	حداقل	حداکثر	میانگین	انحراف معیار	حداقل	حداکثر		
باکال	CB4	۲/۴۴	۰/۸۰	۰/۶۰	۵/۰۰	۲/۴۷	۰/۹۲	۰/۶۰	۵/۲۰	۰/۸۵۸
	CB5	۳/۱۶	۰/۶۶	۲/۰۰	۵/۸۰	۳/۳۶	۰/۹۵	۱/۶۰	۵/۷۰	۰/۱۴۲
	CB6M	۴/۹۵	۱/۰۵	۳/۱۰	۷/۳۰	۵/۰۰	۱/۰۹	۲/۵۰	۷/۴۰	۰/۷۵۵
	CB6D	۵/۷۳	۱/۲۸	۳/۳۰	۹/۱۰	۵/۶۱	۱/۲۸	۳/۱۰	۹/۲۰	۰/۵۶۳
	CB7M	۵/۷۲	۱/۴۳	۳/۱۰	۹/۹۰	۵/۹۸	۱/۶۶	۳/۶۰	۱۰/۰۰	۰/۳۰۰
	CB7D	۵/۵۴	۱/۳۶	۳/۱۰	۸/۸۰	۵/۵۹	۱/۷۵	۲/۲۰	۹/۴۰	۰/۸۵۲
	P value**	<۰/۰۰۱				<۰/۰۰۱				
لینگوال	CL4	۵/۰۶	۱/۵۶	۲/۵۰	۸/۳۰	۵/۱۶	۱/۵۱	۲/۳۰	۹/۳۰	۰/۶۹۹
	CL5	۴/۳۳	۱/۰۹	۲/۴۰	۷/۸۰	۴/۳۷	۱/۱۶	۲/۰۰	۶/۹۰	۰/۸۴۵
	CL6M	۲/۸۵	۰/۷۲	۱/۳۰	۴/۸۰	۲/۹۴	۰/۹۷	۱/۳۰	۶/۰۰	۰/۵۲۲
	CL6D	۲/۳۷	۰/۶۴	۱/۲۰	۴/۱۰	۲/۳۲	۰/۶۵	۱/۰۰	۳/۶۰	۰/۶۳۳
	CL7M	۲/۲۱	۰/۶۲	۰/۸۰	۳/۴۰	۲/۱۳	۰/۶۷	۰/۹۰	۳/۵۰	۰/۴۹۶
	CL7D	۲/۰۵	۰/۵۴	۱/۰۰	۳/۰۰	۱/۸۵	۰/۷۱	۰/۶۰	۳/۷۰	۰/۰۵۴
	P value**	<۰/۰۰۱				<۰/۰۰۱				

*آزمون آماری تی زوجی **آزمون آماری اندازه‌گیری‌های مکرر

تنها فاصله آن از کورتکس لینگوال در ناحیه دندان ۵ (P=۰/۱۶۸ و r=۰/۱۷۰) و سطح مزیا دندان ۶ (P=۰/۰۳۹ و r=۰/۱۷۰) و با سن افراد رابطه مستقیم ضعیف معنی‌داری نشان داد.

نتایج بررسی همبستگی بین فاصله کانال عصب آلوئولار تحتانی از کورتکس باکال و لینگوال مندیبل در ناحیه دندان‌های پرمولر و مولر با سن افراد در جدول ۳ نمایش داده شده است.

با توجه به نتایج در اکثر موارد فاصله کانال عصب آلوئولار تحتانی از کورتکس مندیبل ارتباطی با سن افراد نداشت و

جدول ۳. همبستگی بین فاصله کانال عصب آلوئولار تحتانی از کورتکس باکال و لینگوال مندیبل در ناحیه دندان‌های پرمولر و مولر با سن افراد. D: دیستال؛ M: مزبال؛ CB: فاصله کانال عصب آلوئولار تحتانی از کورتکس باکال مندیبل؛ CL: فاصله کانال عصب آلوئولار تحتانی از کورتکس لینگوال مندیبل

	متغیر	ضریب همبستگی پیرسون	P value
باکال	CB4	۰/۰۶۵	۰/۴۳۲
	CB5	۰/۰۳۱	۰/۷۰۷
	CB6M	۰/۰۶۳	۰/۴۴۱
	CB6D	-۰/۰۳۸	۰/۶۴۶
	CB7M	۰/۰۶۲	۰/۴۴۸
	CB7D	۰/۰۰۷	۰/۹۳۱
	لینگوال	CL4	۰/۰۹۵
CL5		۰/۱۶۸	۰/۰۳۹
CL6M		۰/۱۷۰	۰/۰۳۷
CL6D		۰/۰۴۹	۰/۵۴۸
CL7M		۰/۰۲۰	۰/۸۱۱
CL7D		۰/۱۱۹	۰/۱۴۷

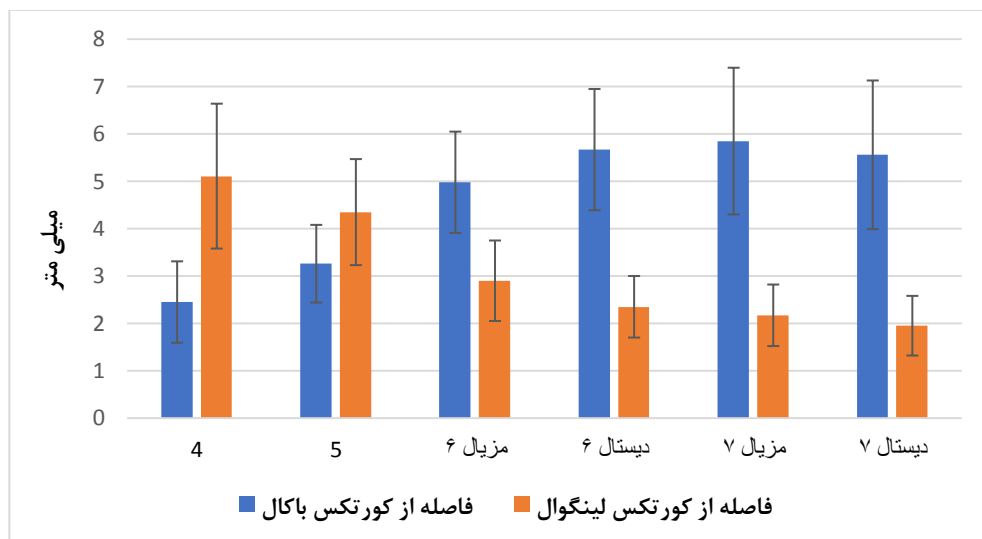
مشاهده شده $\text{sharp turn with } 90^\circ \text{ angle}$ با توجه به نتایج ارتباطی بین جنسیت و فراوانی الگوهای خروج عصب دیده نشد ($P=۰/۱۳۵$).

جدول ۴ فراوانی الگوهای مختلف خارج شدن عصب آلوئولار تحتانی از متال فورامن را در کل افراد و به تفکیک جنسیت ایشان نشان می‌دهد. بیشترین الگوی

جدول ۴. فراوانی الگوی خارج شدن عصب آلوئولار تحتانی و ارتباط آن با جنسیت.

الگو	جنسیت				کل (۱۵۰)	
	مؤنث (۷۵)		مذکر (۷۵)		تعداد	درصد
	تعداد	درصد	تعداد	درصد		
sharp turn with wide angle	۱۷	۲۲/۷	۱۹	۲۵/۳	۳۶	۲۴/۰
sharp turn with 90° angle	۲۸	۳۷/۳	۳۹	۵۲/۰	۶۷	۴۴/۷
straight	۱۳	۱۷/۳	۸	۱۰/۷	۲۱	۱۴/۰
soft curve	۱۷	۲۲/۷	۹	۱۲/۰	۲۶	۱۷/۳
P value*	۰/۱۳۵				۱۵۰	۱۰۰/۰

*آزمون مجذور کای



نمودار ۱. فاصله کانال عصب آلوئولار تحتانی از کورتکس باکال و لینگوال مندیبل در محاذات دندان‌های ۴ الی ۷. error bar نشانگر انحراف معیار است.

خارج می‌شد: الگوی straight path ۱۷/۴٪، الگوی soft curved exit ۲۸/۸٪ و فراوان‌ترین الگو sharp turn ۵۳/۲٪. که خود به ۲ شکل ۷۲٪ sharp turn with ۹۰° angle و ۲۸٪ sharp turn with wide angle بود (۱۴). در مطالعه‌ی مشابهی که توسط Mendonca و همکاران انجام گرفت نیز ۳ الگوی sharp turn، soft curved و straight به ترتیب با فراوانی ۵۹/۴٪، ۳۵٪ و ۵/۶٪ گزارش شد که از لحاظ فراوانی در تطابق با نتایج مطالعه حاضر بود (۱۸).

میانگین فواصل کانال مندیبولار از کورتکس باکال در ناحیه دندان‌های پرمولر کمتر از دندان‌های مولر بود. در حالی که این فواصل از کورتکس لینگوال در ناحیه دندان‌های پرمولر بیشتر از مولرها بود که نشان می‌دهد مسیر کانال از خلف به قدام به سمت کورتکس باکال متمایل شده است. این نتایج در هر دو جنس و در هر دو سمت راست و چپ فک مشاهده شد. نتایج مطالعات انجام گرفته توسط Ozturk و همکاران (۱۴)، Rodrigues و همکاران (۱۹)، Aksoy و همکاران (۲۰) و Aljarbou و همکاران (۲) در بررسی موقعیت کانال آلوئولار تحتانی و فاصله‌ی آن از کورتکس باکال و لینگوال در توافق با نتایج مطالعه حاضر بود، به نحوی که کانال مندیبولار در ناحیه خلفی مندیبل نزدیک به

بحث

در سال‌های اخیر مطالعات متعددی جهت بررسی لندمارک‌های آناتومیکی و تنوع ساختاری آن‌ها با هدف آگاهی بیشتر کلینیسین به منظور انجام درمان‌های جراحی بهتر و دقیق‌تر صورت گرفته است. در این میان، کانال مندیبولار تحتانی به عنوان باندل نوروواسکولار یکی از مهم‌ترین لندمارک‌هایی است که به دلیل موقعیت استراتژیکی‌اش در مندیبل، مورد توجه قرار دارد. دانش آناتومیکی از کانال مندیبولار ریسک آسیب به باندل عصبی آلوئولار تحتانی که از مشکلات رایج در جراحی‌های ناحیه خلف مندیبل و راموس است را کاهش می‌دهد (۷، ۱۲، ۱۵، ۱۶). در این مطالعه از تصویربرداری CBCT جهت ارزیابی فواصل استفاده شد، چرا که ابزاری غیرتهاجمی، معتبر و دقیق است (۱۷).

نتایج مطالعه حاضر نشان داد فراوان‌ترین الگوی خروج عصب آلوئولار تحتانی sharp turn with ۹۰° angle و الگوی straight کمترین فراوانی را داشت. این الگوها به جنسیت افراد بستگی نداشت. نتایج مطالعه Ozturk و همکاران در بررسی الگوی خارج شدن عصب آلوئولار تحتانی هم سو با نتایج حاضر بود. با توجه به نتایج مطالعه ایشان عصب دندانی تحتانی با ۳ الگوی کلی از متال فورامن

دندان‌های پرمولر و مولر با سن افراد، تنها در ناحیه دندان ۵ و سطح مزیا دندان ۶ رابطه مستقیم ضعیفی دیده شد. این در حالی است که نتایج مطالعات گذشته در جمعیت‌هایی با نژادهای دیگر نشان داد سن با فاصله کانال تا ریشه دندان-های مندیبل ارتباط دارد و در افراد جوان این فاصله کوتاه‌تر است (۲۵ و ۲۴ و ۲۲-۲۰).

از محدودیت‌های مطالعه حاضر و شاید بتوان گفت به‌طور کلی بیشتر مطالعاتی که بر روی CBCT انجام می‌گیرد، دسترسی به کلیشه‌هایی با ویژگی‌های مطلوب که معیارهای ورود و خروج مطالعه را داشته باشد، بود. به دلیل احتمال بروز خطا، تمامی اندازه‌گیری‌ها ۳ بار تکرار و میانگین آن ثبت گردید. ضمناً ارزیابی تمام کلیشه‌ها توسط یک فرد و در شرایط یکسان صورت گرفت که تا حد ممکن متغیرهای مداخله‌گر حذف شود.

نتیجه‌گیری

به‌طور کلی اگرچه فاصله کانال مندیبولار تحتانی از کورتکس باکال و لینگوال در ناحیه دندان‌های پرمولر و مولر با سن افراد ارتباط نداشت؛ اما در مردان بیشتر از زنان بود. به علاوه در ناحیه مولرها کانال لینگوالی‌تر و در پیشروی به قدام و در ناحیه پرمولرها باکالی‌تر بود. با توجه به تنوعات الگوی خروج عصب آلئولار تحتانی، تصویربرداری CBCT قبل از انجام جراحی‌ها و مداخلات در ناحیه مذکور پیشنهاد می‌شود.

تشکر و قدردانی

مقاله حاضر منتج از پایان‌نامه دکتری عمومی دندانپزشکی آرزو میرزایی صادقلو به شماره ۲۵۳۱۶ است که طی نامه شماره د/۱۳۲/پ به تأیید معاونت پژوهشی و کمیته اخلاق در پژوهش دانشکده دندانپزشکی دانشگاه علوم پزشکی آزاد اسلامی تهران رسیده است. بدین وسیله از این معاونت و زحمات کلیه همکارانی که در انجام این مطالعه به ما یاری رساندند، تشکر می‌گردد.

کورتکس لینگوال و در پیشروی به قدام به کورتکس باکال نزدیک‌تر می‌شد. همچنین در مقایسه‌ی آسیمیتریک بودن کانال سمت چپ و راست مندیبل بین افراد با جنسیت و سنین مختلف رابطه معناداری مشاهده نشد.

در توافق با نتایج مطالعه حاضر در بررسی اختلاف فواصل کانال آلئولار تحتانی از کورتکس دندان‌های پرمولر و مولر بین دو سمت راست و چپ فک، Aljarbou و همکاران (۲)، Bürklein و همکاران (۲۱) و Kawashima و همکاران (۲۲) نیز به تقارن فواصل در دو سمت بدون اختلاف آماری معنی‌دار پی بردند.

در تحقیق حاضر فاصله کانال از کورتکس باکال مندیبل در ناحیه دندان‌های ۴ و ۵ و ریشه‌های مزیا و دیستال دندان-های ۶ و ۷ و از کورتکس لینگوال مندیبل در ناحیه دندان ۴ و دیستال دندان ۶ از لحاظ آماری بطور معناداری در مردان بیشتر از زنان بود. نتایج مطالعه Simonton و همکاران (۷) و Sharaan و همکاران (۱۷) با نتایج مطالعه حاضر از لحاظ تفاوت موقعیت نسبی کانال عصب آلئولار تحتانی بین دو جنس مختلف هم سو بود، با این تفاوت که در مطالعه Simonton فواصل تنها در ناحیه ریشه مزیا و دیستال دندان ۶ و در مطالعه Sharaan در ناحیه ریشه مولر اول و دوم اندازه‌گیری شده بود؛ اما در مطالعه Rodrigues فواصل کانال آلئولار تحتانی از کورتکس مندیبل، اگرچه در بانوان کمی کمتر از آقایان بود؛ اما اختلاف معناداری نداشت. این تفاوت در نتایج شاید به دلیل تفاوت نژادی و یا کم بودن نمونه‌ها و عدم برابری دو جنس در تحقیق Rodrigues باشد (۱۹). اگرچه باید در نظر داشت اختلاف فواصل بین دو جنس در برخی موارد شاید به لحاظ کلینیکی حائز اهمیت نباشد. در مطالعه Razumova و همکاران (۲۳) و Usta و همکاران (۲۴) در بررسی و مقایسه فاصله کانال مندیبولار از ریشه دندان‌های مولر بین دو جنس، این فاصله در زنان کمتر از مردان بود.

با توجه به نتایج همبستگی بین فاصله کانال عصب آلئولار تحتانی از کورتکس باکال و لینگوال مندیبل در ناحیه

1. Kilic C, Kamburoğlu K, Ozen T, Balcioglu H, Kurt B, Kutoglu T, et al. The position of the mandibular canal and histologic feature of the inferior alveolar nerve. *Clin Anat.* 2010;23(1):34-42.
2. Aljarbou FA, Aldosimani MA, Althumairy RI, Alhezam AA, Aldawsari AI. An analysis of the first and second mandibular molar roots proximity to the inferior alveolar canal and cortical plates using cone beam computed tomography among the Saudi population. *Saudi Medl J.* 2019;40(2):189-94.
3. Felice P, Cannizzaro G, Checchi V, Marchetti C, Pellegrino G, Censi P, et al. Vertical bone augmentation versus 7-mm-long implants in posterior atrophic mandibles. Results of a randomised controlled clinical trial of up to 4 months after loading. *Eur J Oral Implantol.* 2009;2(1):7-20.
4. Suomalainen A, Ventä I, Mattila M, Turtola L, Vehmas T, Peltola JS. Reliability of CBCT and other radiographic methods in preoperative evaluation of lower third molars. *Oral Surg Oral Med Oral Pathol Oral Radiol Endod.* 2010;109(2):276-84.
5. Watanabe H, Mohammad Abdul M, Kurabayashi T, Aoki H. Mandible size and morphology determined with CT on a premise of dental implant operation. *Surg Radiol Anat.* 2010;32(4):343-9.
6. Mavili ME, Canter HI, Saglam-Aydinatay B. Semirigid fixation of mandible and maxilla in orthognathic surgery: stability and advantages. *Ann Plast Surg.* 2009;63(4):396-403.
7. Simonton JD, Azevedo B, Schindler WG, Hargreaves KM. Age-and gender-related differences in the position of the inferior alveolar nerve by using cone beam computed tomography. *J Endod.* 2009;35(7):944-9.
8. Silva FMS, Cortez ALV, Moreira RWF, Mazzonetto R. Complications of intraoral donor site for bone grafting prior to implant placement. *Implant Dent.* 2006;15(4):420-6.
9. Worthington P. Injury to the inferior alveolar nerve during implant placement: a formula for protection of the patient and clinician. *Int J Oral Maxillofac Implants.* 2004;19(5):731-4.
10. Vazquez L, Saulacic N, Belser U, Bernard JP. Efficacy of panoramic radiographs in the preoperative planning of posterior mandibular implants: a prospective clinical study of 1527 consecutively treated patients. *Clin Oral Implants Res.* 2008;19(1):81-5.
11. Gerlach NL, Meijer GJ, Maal TJ, Mulder J, Rangel FA, Borstlap WA, et al. Reproducibility of 3 different tracing methods based on cone beam computed tomography in determining the anatomical position of the mandibular canal. *J Oral Maxillofac Surg.* 2010;68(4):811-7.
12. Parikh S. Bone graft substitutes: past, present, future. *J Postgrad Med.* 2002;48(2):142-8.
13. Scarfe WC, Farman AG, Sukovic P. Clinical applications of cone-beam computed tomography in dental practice. *J Can Dent Assoc.* 2006;72(1):75-80.
14. Ozturk A, Potluri A, Vieira AR. Position and course of the mandibular canal in skulls. *Oral Surg Oral Med Oral Pathol Oral Radiol.* 2012;113(4):453-8.
15. El Hadidi YN, Taha AMA, El Sadat SMA, Saber SM. Anatomical Analysis of Inferior Alveolar Nerve Relation to Mandibular Posterior Teeth Using Cone Beam Computed Tomography: A Retrospective Radiographic Analysis Study. *J Maxillofac Oral Surg.* 2022;23:1-7.
16. Taschieri S, Vitelli C, Albano D, Sconfienza L, Del Fabbro M, Francetti L, et al. Evaluation of mental foramen and inferior alveolar nerve canal and its relationship to adjacent anatomical landmarks using cone-beam computer tomography. *J Biol Regul Homeost Agents.* 2021;35(2 Suppl. 1):107-15.

17. Sharaan ME-S, Abdulla AY, Ragab MH. Assessment of the relationship of the distance between mandibular first and second molars with the inferior alveolar canal and cortical bone plate in an Egyptian subpopulation: a CBCT study. *Braz Oral Res.* 2022;36:e033.
18. Mendonca P, Praveen B, Shubha G, Shubhasini A, Keerthi G. Evaluation of inferior alveolar canal course using cone-beam computed tomography. *J Adv Clin Res Insights.* 2019;6(6):171-7.
19. de Oliveira Júnior MR, Saud ALS, Fonseca DR, De-Ary-Pires B, Pires-Neto MA, de Ary-Pires R. Morphometrical analysis of the human mandibular canal: a CT investigation. *Surg Radiol Anat.* 2011;33(4):345-52.
20. Aksoy U, Aksoy S, Orhan K. A cone-beam computed tomography study of the anatomical relationships between mandibular teeth and the mandibular canal, with a review of the current literature. *Microsc Res Tech.* 2018;81(3):308-14.
21. Bürklein S, Grund C, Schäfer E. Relationship between root apices and the mandibular canal: a cone-beam computed tomographic analysis in a German population. *J Endod.* 2015;41(10):1696-700.
22. Kawashima Y, Sakai O, Shosho D, Kaneda T, Gohel A. Proximity of the Mandibular Canal to Teeth and Cortical Bone. *J Endod.* 2016;42(2):221-4.
23. Razumova S, Brago A, Howijeh A, Barakat H, Kozlova Y, Razumov N. Evaluation the Relationship between Mandibular Molar Root Apices and Mandibular Canal among Residents of the Moscow Population using Cone-Beam Computed Tomography Technique. *Contemp Clin Dent.* 2022;13(1):3-8.
24. Usta SN, Eymirli A. Assessment of relationship between the mandibular canal and root apices. *Clin Dent Res.* 2021;45(1):61-8.
25. Kovisto T, Ahmad M, Bowles WR. Proximity of the mandibular canal to the tooth apex. *J Endod.* 2011;37(3):311-5.