

گزارش یک تظاهر ناشایع ترومبوز سینوس وریدی مغز

نازنین رزازیان^۱، سعیده طهماسبی^۲، داریوش افشاری^۳، هادی قره باغیان^۴، مسعود همدانی^۲

۱. استادیار گروه نورولوژی، بیمارستان امام رضا، دانشگاه علوم پزشکی کرمانشاه، کرمانشاه، ایران (مولف مسول) تلفن: ۰۸۳۱-۴۲۷۶۳۰۳، داخلی ۲۶۵۴

nrazazian@gmail.com

۲. رزیدنت نورولوژی، گروه نورولوژی، دانشگاه علوم پزشکی کرمانشاه، کرمانشاه، ایران

۳. استادیار گروه نورولوژی، دانشگاه علوم پزشکی کرمانشاه، کرمانشاه، ایران

چکیده

زمینه و هدف: رخداد ترومبوز در سینوس مستقیم می تواند منجر به انفارکت تالاموس دو طرفه شود که در صورت عدم تشخیص به موقع و درمان مناسب، منجر به از دست رفتن بیمار می شود. معمولاً انفارکت‌های دو طرفه با کاهش سطح هوشیاری، اختلال حافظه و فلج نگاه عمودی و اختلالات روانپزشکی در بیماران تظاهر می کند.

معرفی مورد: بیمار خانمی ۲۸ ساله با سابقه روزه‌داری ۲ ماهه و مصرف طولانی مدت داروهای ضد بارداری بود که با تهوع، استفراغ، ضعف، سرگیجه حقیقی، تکلم هیپوفونیک، سردرد شدید از ۴ روز قبل و اختلال هوشیاری از ۱۰ ساعت پیش به اورژانس مراجعه کرده بود. در سی تی اسکن مغز بیمار، دوضایعه هیپردنس یکی در تنه و شاخ خلفی بطن جانبی راست و دیگری در سینوس مستقیم به نفع خونریزی مشاهده شد. در MRI و MRV بدون تزریق، ترومبوزی وسیع در سرتاسر مسیر سینوس مستقیم که منجر به ادم شدید و ایسکمی حاد در تالاموس‌های هر دو طرف شده بود، مشاهده گردید. بیمار به مدت ۵ هفته تحت درمان با داروهای ضدانعقادی، استازولاماید و فنی توئین قرار گرفت و سرانجام در حالیکه هوشیاری خود را به طور کامل باز یافته بود و هیچ یافته تترالیزه ای نداشت، از بیمارستان مرخص شد.

نتیجه گیری: ترومبوز سینوس‌های وریدی مغز با تظاهرات متنوع و ایجاد درگیری در سنن مختلف می تواند منجر به اشتباهات تشخیصی شوند. توجه به شرح حال، در نظر داشتن این تشخیص و دسترسی به اقدامات پاراکلینیکی مناسب خطای تشخیصی را به حداقل می رساند.

کلید واژه ها: ترومبوز، سینوس مستقیم، انفارکت، تالاموس.

وصول مقاله: ۹۰/۰۷/۲۵ اصلاحیه نهایی: ۹۰/۱۱/۳۰ پذیرش مقاله: ۹۰/۱۲/۰۱

مقدمه

سردرد رعدآسا بودند، ۱۶۵ بیمار (۴۷٪) دچار خونریزی ساب آراکنوئید بودند (۱ و ۲). یکی از علل دیگر ایجاد سردرد ناگهانی با شیوع کمتر، ترومبوز وریدی مغز می باشد که می تواند به علل عفونی و غیرعفونی ایجاد شود. از آنجا که درناژ تالاموس ها از طریق سینوس مستقیم صورت می گیرد، لذا در صورت رخداد ترومبوز، هر دو تالاموس دچار انفارکت می گردند.

سردرد یکی از شایع ترین شکایات در بیماران مراجعه کننده به اورژانس است. شیوع سردرد در بالغین بین ۶-۷۱٪ تخمین زده می شود. در بین عللی که منجر به بروز سردرد شدید و ناگهانی موسوم به "Thunderclap headache" یا سردرد رعدآسا می شوند، خونریزی ساب آراکنوئید در راس قرارداد. در یک بررسی از بین ۳۵۰ بیماری که دچار

انفارکت دو طرفه تالاموس شیوعی معادل ۰/۶٪ را در بین انفارکت های مغزی دارد. تظاهر کمتر شایع این حالت، انفارکت تالاموس تنها در یک سمت است که پیش آگهی به مراتب بهتری دارد. تظاهرات انفارکت های شریانی و وریدی بستگی به این دارد که کدام هسته ساب تالامیک درگیر شده است، اما معمولاً انفارکت های دو طرفه با کاهش سطح هوشیاری، اختلال حافظه و فلج نگاه عمودی و اختلالات روانپزشکی در ۵۰٪ بیماران تظاهر می کنند. انفارکت های شریانی در مقایسه با انفارکت های وریدی پیش آگهی بدتر و مرگ و میر بیشتری دارند (۳). بر خلاف انفارکت های شریانی، انفارکت های وریدی با احتمال بالاتر کانالیزه شدن مجدد همراهی دارند، اما به علت فشار وریدی بالا، خطر خونریزی در تالاموس ها مطرح می باشد (۴ و ۵). فاکتورهای خطر ترومبوز سینوس وریدی شامل ضربه به سر، کرایوتومی، مننژیت، سپسیس، دهیدراتاسیون، حاملگی و دوره نفاس، بیماریهای التهابی روده، بدخیمی ها، سارکونیدوز، لوپوس، شوگرن، بهجت، هموسیستینوری، سندرم نفروتیک، داروها، دیس کرازیمهای خونی، موتاسیون فاکتور V لیدن و کوآگولوپاتی هایی نظیر نقص در آنتی ترومبین III، پروتئین C و آنتی بادی آنتی فسفولید است (۶). این مقاله به معرفی یک بیمار با درگیری یک سینوس وریدی عمقی می پردازد که با تظاهرات بالینی و پاراکلینیک می توانست منجر به اشتباه تشخیصی گردد. این مورد به عنوان یک تجربه با تشخیص ثابت شده در اختیار همکاران قرار می گیرد.

شرح مورد

بیمار خانمی ۲۸ ساله بود که با تهوع، استفراغ، ضعف، سرگیجه حقیقی، تکلم هیپوفونیک، سردرد شدید از ۴ روز پیش و اختلال هوشیاری از ۱۰ ساعت پیش به اورژانس مراجعه کرده بود. بیمار سابقه روزه داری ۲ ماهه و مصرف داروهای ضد بارداری را از ۵ سال پیش داشت. در معاینه

اولیه بیمار تب و ردور نداشت و هیچ یافته لترالیزه ای یافت نشد. در سی تی اسکن مغز بیمار، ضایعه هیپردنسی در تنه و شاخ خلفی بطن جانبی راست و ضایعه هیپردنسی دیگری نیز در سینوس مستقیم مشاهده شد (تصویر شماره یک)، که مطرح کننده خونریزی بود. علی رغم این یافته، از آنجا که بیمار سابقه روزه داری و مصرف طولانی مدت داروهای ضد بارداری خوراکی را داشت، بیمار با شک به ترومبوز عروق مغزی تحت MRI و MRV بدون تزریق قرار گرفت که ترومبوزی وسیع در سرتاسر مسیر سینوس مستقیم که منجر به ادم شدید و ایسکمی حاد در تالاموس های هر دو طرفه گردیده بود، مشاهده شد (تصاویر شماره دو و سه). از آنجا که یکی از درمان های ترومبوز عروق مغزی LP (puncture Lumbar) مکرر می باشد، بیمار تحت LP قرار گرفت. فشار مایع مغزی-نخاعی H2O ۳۵cm و آنالیز آن بدین شرح بود: گلوکز ۷۵ mg/dl، پروتئین ۹۱، ۲۷۰ عدد گلبول قرمز، بدون وجود گلبول سفید. کشت مایع مغزی-نخاعی نیز منفی گزارش شد. پروتئین C و S بیمار در محدوده طبیعی بود، اما Activated pro C بیمار غیرطبیعی بود که این مسئله مطرح کننده موتاسیون در فاکتور V لیدن و در نتیجه ایجاد وضعیت هیپرکوآگولوپاتی در بیمار می باشد. اندک زمانی بعد، بیمار دچار افت هوشیاری شد وضعیت دکورتیکه و ادم پایی گردید. در MRI کنترلی که برای بیمار صورت گرفت، مشاهده شد که تورم شدید تالاموس ها منجر به فشار به بطن سوم و اتساع بطن های جانبی شده است. در مشاوره ای که در مورد نحوه ادامه درمان با جراحی اعصاب صورت گرفت، توصیه به درمان طبی و عدم انجام LP شد. بیمار تحت درمان با استازولاماید، دگزامتازون، فنی توئین و هپارین قرار گرفت. اندکی پس از شروع درمان، پلاکت های بیمار رو به کاهش گذاشت و ترومبوسیتوپنی ناشی از هپارین برای وی مطرح گردید. در نتیجه هپارین قطع و انوکسپارین شروع شد. بیمار به مدت ۵ هفته تحت درمان با انوکسپارین، استازولاماید و

صورت بالا بودن فشار مایع مغزی نخاعی و یا در صورت تداوم سردرد با علت ناشناخته باید تشخیص ترومبوز عروق مغزی مد نظر قرار گیرد. ترومبوز معمولا با ترومبوس های انسدادی در بخشی از رگ در سینوس های دورال ایجاد می شود که اندک اندک با پیشرفت بیشتر به سمت انسداد کامل می رود و وریدهای پل زنده را درگیر می کند. با انسداد ورید، فشار وریدی بالا می رود، سپس سد خونی مغز شکسته می شود، ادم وازوژنیک و خونریزی رخ می دهد. در نیمی از موارد، ترومبوز عروق مغزی به سمت انفارکت های وریدی پیشرفت می کنند. این انفارکت ها غالبا دوطرفه، پارساژیتال و خونریزی دهنده هستند. در صورت رخداد ترومبوز و انسداد در سینوس مستقیم، ممکن است انفارکت تالاموس دوطرفه رخ دهد (۹)، در این مورد انفارکت های دوطرفه شایع تر از انفارکت های یک طرفه بوده و با پیش آگهی بدتری همراهی دارند. ترومبوز در سینوس مستقیم و شاخه های آن با ایجاد انفارکت دو طرفه تالاموس می تواند علایم خلقی مانند دیلیریوم، آمیزی و موتیسم ایجاد کند و این ها ممکنست تنها تظاهر بیماری باشند. از طرفی، در صورتی که انفارکت یا خونریزی وسیع باشد، ایجاد فشار از طرف دیانسفال به ساقه مغز می تواند منجر به هر نیاسیون مغزی، کوما و مرگ شود. از علل دیگر کوما در این بیماران درگیری تالاموس و یا بروز تشنج ژنرالیزه است (۸).

در گزارشی از ژاپن در یک بیمار مبتلا به ترومبوز سینوس مستقیم با درگیری دو طرفه تالاموس تنها تظاهر بیماری به صورت افسردگی و دیس اوریناتاسیون بوده است. در سی تی اسکن بیمار هیپو دانسیته دو طرفه در تالاموس مشاهده شده و در سکانس T2 در MRI ضایعه به صورت هیپراینتنسیته دیده شده است این بیمار با تشخیص سرپریت با واسطه ایمنی تحت درمان با کورتیکواستروئید قرار گرفته است با عدم پاسخ درمانی از بیمار به MRV به عمل می آید و تشخیص ترومبوز سینوس مستقیم قطعی می شود (۱۰).

فنی توئین قرار گرفت و سرانجام در حالیکه هوشیاری خود را به طور کامل باز یافته بود و هیچ یافته لترالیزه ای نداشت، از بیمارستان مرخص شد.

بحث

ترومبوز عروق مغزی پدیده نادری است و تنها ۱٪ از علل استروک حاد را به خود اختصاص می دهد. شایع ترین مکان های ترومبوز عروق مغزی شامل سینوس ساژیتال فوقانی، سینوس عرضی، سینوس سیگموئید و سینوس کاورنوس می باشد (۳). ترومبوز سینوس مستقیم تنها ۱۵٪ از کل موارد ترومبوزهای وریدی عمقی را به خود اختصاص می دهد (۷). بر خلاف استروک با منشاء شریانی که بیشتر افراد مسن را درگیر می کند مبتلایان به ترومبوز سینوس وریدی اغلب کودکان و بالغین جوان هستند (۸). تظاهرات بالینی ترومبوز عروق مغزی از سردرد همراه با ادم پایی تا نقائص فوکال نورولوژیک، تشنج و کوما متغیر است. لذا بیمار می تواند یک خانم جوان باشد که به تازگی شروع به مصرف قرص های پیشگیری از بارداری کرده و با شکایت سردرد مراجعه می کند و یا یک مرد مسن که با مردمک های متسع و اختلال هوشیاری به اورژانس آورده شده است (۸). شایع ترین یافته با کمترین اختصاصیت در بین تظاهرات ترومبوز عروق مغزی، سردرد می باشد که در بیش از ۹۰٪ بیماران بالغ وجود دارد و معمولا در عرض ۲-۱ روز افزایش یافته و خونریزی ساب آراکنوئید را تقلید می کند. گاهی سردرد به سرعت و گاه در عرض کمتر از یک دقیقه به حداکثر شدت خود می رسد چنین سردردی به عنوان سردرد رعد آسا یا thunderclap headache شناخته می شود. بهترین اقدام اولیه در بیمارانی که با سردرد رعد آسا مراجعه می کنند، انجام سی تی اسکن مغز به صورت اورژانس می باشد. اگر یافته غیرطبیعی مشاهده نشد، LP اقدام بعدی است (برای رد یا قبول تشخیص خونریزی ساب آراکنوئید و سایر علل). فشار مایع مغزی-نخاعی باید اندازه گیری شود. در

دهیدراتاسیون، افزایش انعقادپذیری و مصرف داروهای صورت عدم توجه به سابقه بیمار، و فقط با در نظر داشتن ضایعات هیپردنس موجود در سی تی اسکن، بیمار هپارینیزه نمی شد. از سوی دیگر با توجه به شیوع بالاتر ترومبوز عروق مغزی در ماه رمضان، باید تشخیص ترومبوز عروق مغزی را در تمامی بیماران، خصوصا در خانم های جوان در سنین باروری که با سردرد مراجعه می کنند، در نظر داشت. گرچه سردرد یک علامت شایع در ترومبوز ورید های مغزی است ولی نباید فراموش شود که این عارضه علائم گوناگونی را با طیفی از اختلال خلقی تا کوما می تواند در مبتلایان ایجاد نماید. لذا در نظر داشتن آن در تشخیص های افتراقی می تواند به حفظ جان بیماران که اغلب جوان هستند کمک کند.

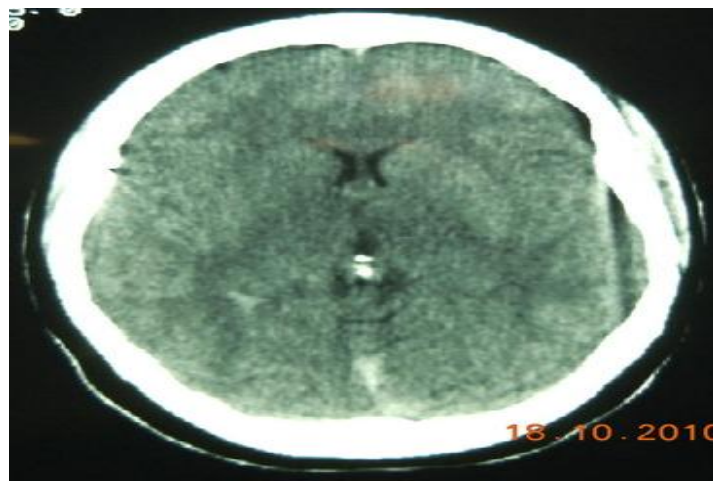
تشکر و قدردانی

نویسندگان بر خود لازم می دانند از سرکار خانم دکتر شبیری به خاطر گزارش کلیشه های رادیولوژیک بیمار تشکر نمایند و همچنین از آقای محمد وحید شلتوکی که از این کلیشه ها عکس های مناسب جهت چاپ در گزارش تهیه نموده اند، سپاسگزاریم.

شایع ترین شرایط مستعد کننده ترومبوز وریدی مغز، شامل ضدبارداری خوراکی می باشد. در موردی که در مطالعه حاضر مطرح گردید، بیمار خانم جوانی بود با سابقه مصرف داروهای ضدبارداری خوراکی و دهیدراتاسیون بدنال روزه داری طولانی که در بررسی های بیشتر علاوه بر فاکتورهای ذکر شده دچار جهش در فاکتور V لیدن نیز بود. روش پیشنهادی برای تشخیص ترومبوز عروق مغزی MRI همراه با ونوگرافی (MRV) است و همانطور که در این مورد مشاهده شد، انجام سی تی اسکن به تنهایی کافی نیست و منجر به عدم تشخیص در بسیاری از موارد می شود. تشخیص ترومبوز وریدهای عمقی مغز به علت علائم بالینی غیر اختصاصی و یافته های مبهم در سی تی اسکن ممکنست مشکل باشد ولی در صورتی که انفارکت و ادم دو طرفه در تالاموس ها و هسته های قاعده ای مغز در سی تی اسکن دیده شود باید احتمال این عارضه را در نظر داشت و در این حالت انجام MRI مغز به اندازه معاینه بالینی اهمیت دارد چرا که در این بیماری بالقوه کشنده تشخیص زود هنگام به نجات جان بیمار می انجامد (۱۱).

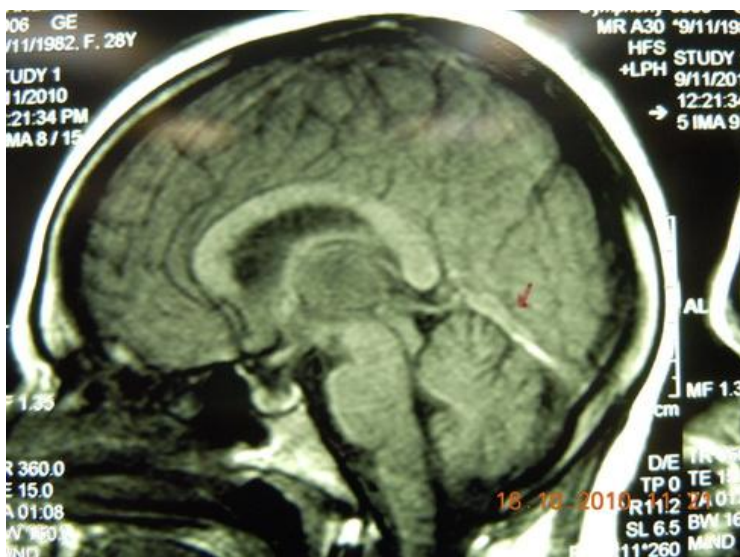
نتیجه گیری

در مجموع اخذ یک شرح حال خوب یکی از مهم ترین گام های تشخیصی در بیماران می باشد، کما اینکه در



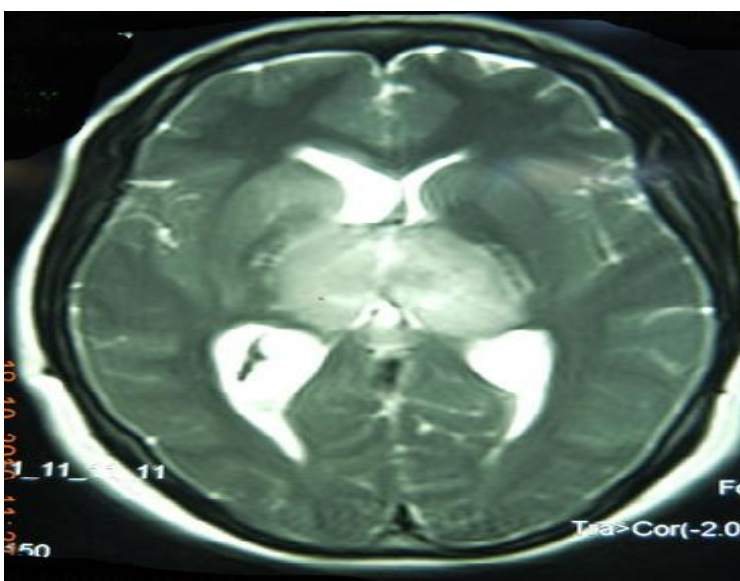
تصویر ۱

در تصویر سی تی اسکن هیپودانسیته دو طرفه تالاموس و ضایعه هیپردانس در شاخ اکسیپیتال و تنه بطن لاترال راست دیده می شود.



تصویر ۲

ضایعه هیپراینتنس در سینوس مستقیم که در ام آر آی که با فلش نشان داده شده است



تصویر ۳

درام آر آی نواحی هیپراینتنس در تالاموس دو طرف که به نفع انفارکت دو طرفه تالاموس است.

References

1. Gbel H, Petersen, Braun M, Soyka D. The epidemiology of headache in Germany: a nationwide survey of a representative sample on the basis of the headache classification of the international headache society. *Cephalgia* 1994;14:97-106.
2. Wong TW, Wong KS, Yu TS, Kay R. Prevalence of migraine and other headaches in Hong Kong. *Neuroepidemiology* 1995;14:82-91.
3. Kumral E, Evyapan D, Balkir K, Kutluhan S. Bilateral thalamic infarction: clinical, etiological and MRI correlates. *Aca Neurol Scand* 2001;103: 35-42.
4. Baumgartner RW, Studer A, Arnold M, Georgiadis. Recanalization of cerebral venous thrombosis. *J Neurol Neurosurg Psychiatry* 2003;74:459-461.
5. Tsay FY, Wang AM, Matovich VB, et al. MR aging of acute dural sinus thrombosis: correlation with venous pressure measurements and complications for treatment and prognosis. *A JNR Am Neuroradial* 1995;16:1021-29.
6. Kimber j. Cerebral venous sinus thrombosis. *QJ Med* 2002;95:137-142.
7. Wiesmann NH, Amin S, Hodgson R. A case of unilateral thalamic hemorrhagic infarction as a result of the vein of Galen and straight sinus thrombosis. *J Stroke Cerebrovasc Dis* 2009;18:28-31.
8. Stam J. Thrombosis of the cerebral veins and sinuses. *N Eng J Med* 2005; 352:1791-1798.
9. Lori J, May-Malone. Severe headache for 5 weeks. *Intern Med J* 2001;31:384-90.
10. Nakazota Y, Sonada K, Senda M, Tamura N, Araki N, Tanahashi N, et al. Case of straight sinus venous thrombosis presenting as depression and disorientation due to bilateral thalamic lesions. *Rinsho Shinkeigaku* 2006;46:652-4.
11. Hsieh S, Huang P, Lin H, Lin W, Hsu C. Thrombosis of the vein of Galen: A case report. *Acta Neurol Taiwan* 2007;16:234-237.