Evaluation of the effect of montelukast on cadmium induced toxicity in human embryonic kidney cells (HEK-293)

Kaviani F[1], Jalali SM[2], Hoveizi E[3], Jamshidian J[4], Ahmadizadeh M[5]

1. PhD of Veterinary Cinical Pathology, Department of Clinical Sciences, Faculty of Veterinary Medicine, Shahid Chamran University of Ahvaz, Ahvaz, Iran. ORCID ID: 0000-0001-6835-7725
2. Assistant Professor of Clinical Pathology, Department of Clinical Sciences, Faculty of Veterinary Medicine, Shahid Chamran University of Ahvaz, Ahvaz, Iran (Corresponding Author), Tell: +989166134790, Email: mi.jalali@scu.ac.ir, ORCID ID: 0000-0003-0188-5974
3. Assistant Professor of Cellular and Developmental Biology, Department of Biology, Faculty of Sciences, Shahid Chamran University of Ahvaz, Ahvaz, Iran.
4. Assistant Professor of Pharmacology, Department of Basic Sciences, Faculty of Veterinary Medicine, Shahid Chamran University of Ahvaz, Ahvaz, Iran.
5. Professor of Toxicology, Department of Toxicology, Faculty of Health, Jundishapur University of Medical Sciences, Ahvaz, Iran.

ABSTRACT

Background and Aim: Industrialization of communities has resulted in a rise in cadmium accumulation in the plants, and also organs of human and animals. Kidney is the main target organ for cadmium accumulation and toxicity. The aim of this study was to investigate the effects of montelukast on cadmium toxicity in renal cells.
Materials and Methods: This experimental study was performed on human embryonic kidney cells of HEK-293 class. The study included six groups. Group one was our control group. Group 2: treated with different concentrations of cadmium chloride; group 3: treated with different concentrations of montelukast; group 4: exposed to cadmium chloride IC50 for 24 hours, then treated with montelukast at therapeutic concentration for 24 and 72 hours; group 5: treated with montelukast at therapeutic concentration for 24 hours followed by cadmium chloride IC50 for 24 and 72 hours; group 6: simultaneously exposed to cadmium chloride IC50 and montelukast at therapeutic concentration for 24 and 72 hours. Cell viability and changes in the cell nuclei were determined at specific times by MTT test and DAPI staining, respectively. Finally, the data were statistically analyzed by ANOVA.
Results: Montelukast administration resulted in a significant increase in the viability of cadmium exposed kidney cells. The results of MTT test and DAPI staining showed that treatment with montelukast decreased cadmium induced cell deformation and led to significant improvement of the damaged cells ($p<0.05$).
Conclusion: Considering the beneficial effects of montelukast on renal cells, it can be recommended for prevention or treatment of cadmium toxicity.
Key words: Cadmium chloride, Leukotriene Antagonists, Stem cells, Cell viability

Received: June 19, 2019 Accepted: July 28, 2019

How to cite the article: Kaviani F, Jalali SM, Hoveizi E, Jamshidian J, Ahmadizadeh M. Evaluation of the effect of montelukast on cadmium induced toxicity in human embryonic kidney cells (HEK-293). SJKU 2019;24(4):125-137.

Copyright © 2019 the Author (s). Published by Kurdistan University of Medical Sciences. This is an open access article distributed under the terms of the Creative Commons Attribution-Non Commercial License 4.0 (CCBY-NC), where it is permissible to download, share, remix, transform, and buildup the work provided it is properly cited. The work cannot be used commercially without permission from the journal.

[Downloaded from sjku.muk.ac.ir on 2024-09-10]

[DOI: 10.29252/sjku.24.4.125]

بررسی اثرمونته لوکاست برسمیت ناشی از کادمیوم در سلول کلیوی جنینی (HEK-293)

فرنوش کاویانی[۱]، سیده میثاق جلالی[۲]، الهام حویزی[۳]، جواد جمشیدیان[۴]، معصومه احمدی‌زاده[۵]

۱. دانش آموخته دکتری تخصصی کلینیکال پاتولوژی، گروه علوم درمانگاهی، دانشکده دامپزشکی، دانشگاه شهید چمران اهواز، اهواز، ایران. شناسه ارکید: ۷۷۲۵-۶۸۳۵-۰۰۰۰-۰۰۰۱

۲. استادیار پاتولوژی، گروه علوم درمانگاهی، دانشکده دامپزشکی، دانشگاه شهید چمران اهواز، اهواز، ایران (مولف مسئول). تلفن ثابت: ۴۷۹۰-۳۳۳۳۰۰۱۲-۰۶۱، پست الکترونیک: mi.jalali@scu.ac.ir، شناسه ارکید: ۵۹۴۷-۰۱۸۸-۰۰۰۳-۰۰۰۰

۳. استادیار بیولوژی سلولی تکوینی، گروه زیست‌شناسی، مرکز تحقیقات سلول‌های بنیادی و فناوری ترانسژنیک، دانشکده علوم، دانشگاه شهید چمران اهواز، اهواز، ایران.

۴. استادیار فارماکولوژی، گروه علوم پایه، دانشکده دامپزشکی، دانشگاه شهید چمران اهواز، اهواز، ایران .

۵. استاد سم‌شناسی، گروه بهداشت حرفه‌ای، دانشکده بهداشت، دانشگاه علوم پزشکی جندی‌شاپور اهواز، اهواز، ایران.

چکیده

زمینه و هدف: به دلیل صنعتی شدن جوامع، تجمع کادمیوم در ساختار گیاهان و بدن حیوانات و انسان در حال افزایش می‌باشد. کلیه از ارگان‌های هدف اصلی برای تجمع و سمیت کادمیوم است. هدف از مطالعه حاضر بررسی اثر مونته لوکاست بر سمیت کادمیوم در سلول کلیوی می‌باشد.

روش بررسی: این مطالعه تجربی بر سلول کلیوی جنینی انسانی رده HEK-293 انجام شد. این بررسی در شش گروه انجام گرفت. گروه یک: کنترل، گروه دو: تیمار با غلظت‌های مختلف کلریدکادمیوم، گروه سه: تیمار با غلظت‌های مختلف مونته-لوکاست، گروه چهار: تیمار با غلظت IC50 کلرید کادمیوم به مدت ۲۴ ساعت و سپس تیمار با غلظت درمانی مونته لوکاست برای ۲۴ و ۷۲ ساعت، گروه پنج: تیمار با غلظت درمانی مونته‌لوکاست برای ۲۴ ساعت و سپس تیمار با غلظت IC50 کلریدکادمیوم به مدت ۲۴ و ۷۲ ساعت، گروه شش: تیمار همزمان با غلظت IC50 کلرید کادمیوم و غلظت درمانی مونته لوکاست برای ۲۴ و ۷۲ ساعت. سپس در زمان‌های معین، زنده‌مانی و تغییرات هسته سلول‌ها به ترتیب با تست MTT و رنگ‌آمیزی دپی مورد بررسی قرارگرفت. در انتها داده‌ها با تست ANOVA بررسی شد.

یافته‌ها: در این مطالعه مونته‌لوکاست باعث افزایش معنی‌دار زنده‌مانی سلول‌های کلیوی آلوده به کادمیوم شد. بررسی با MTT و رنگ‌آمیزی دپی نشان داد درمان با مونته‌لوکاست سبب کاهش آسیب‌های سلولی و همچنین بهبود چشم‌گیر وضعیت سلول‌های آسیب دیده ناشی از کادمیوم شد ($P< ۰/۰۵$).

نتیجه‌گیری: مونته‌لوکاست به واسطه تاثیر مثبت بر سلول‌های کلیوی، می‌تواند به عنوان یک انتخاب برای پیش‌گیری یا درمان مسمومیت با کادمیوم مطرح گردد.

کلید واژه‌ها: کلریدکادمیوم، آنتاگونیست‌های لوکوترین، سلول‌های بنیادی، بقای سلولی

وصول مقاله:۹۸/۳/۲۹ اصلاحیه نهایی: ۹۸/۵/۵ پذیرش: ۹۸/۵/۶

[Downloaded from sjku.muk.ac.ir on 2024-09-10]

[DOI: 10.29252/sjku.24.4.125]

مقدمه

کادمیوم یک فلز سنگین طبیعی است که در خاک، گیاهان، دود سیگار، گرد و غبار یافت شده، همچنین در صنایع به عنوان عامل ضدزنگ، تثبیت کننده در محصولات PVC، تولید رنگ، ساخت باتری و در نیروگاه‌های هسته‌ای به‌عنوان جذب کننده نوترون استفاده می‌شود (۱). این فلز دارای اثرات سمی و مخاطره‌آمیز برای سلامت انسان و حیوانات بوده و هیچ خاصیت و عملکرد فیزیولوژیکی برای آن در بدن معرفی نشده است (۲، ۱). مسمومیت با کادمیوم یکی از مشکلات بهداشت جهانی محسوب می‌گردد که از بسیاری از نقاط جهان گزارش شده است وسالانه موارد مرگ و میر متعددی ایجاد می‌کند (۳).

امروزه تجمع کادمیوم در ساختار گیاهان و بدن حیوانات در حال افزایش می‌باشد که علت مهم آن کاربرد کودهای شیمیایی فسفاته حاوی مقادیر زیاد کادمیوم و همینطور ورود فاضلاب و رسوب کادمیوم به زمین‌ها و علوفه مورد استفاده دام می‌باشد (۶-۴).

ایران نیز مانند دیگر کشورها با مسمومیت با کادمیوم مواجه است، به طوری که مطالعات زیادی در این خصوص به انجام رسیده مانند مطالعه ای که توسط Mirzabeygi و همکاران در سال ۲۰۱۶ در شهرستان تربت حیدریه به انجام رسید، که دریافتند در مناطقی از روستاهای این شهر غلظت فلز کادمیوم در آب چاه از حد مجاز بالاتر بود (۷).

کادمیوم اثرات وسیعی بر بدن موجود زنده دارد به طوری که ارگان‌های مختلف از جمله کبد، کلیه، استخوان، سیستم خونساز و سیستم تنفسی را شامل می‌شود(۱۰-۸).

کلیه از ارگان‌های هدف اصلی برای تجمع و سمیت کادمیوم می‌باشد و آسیب کلیوی ناشی از آن عمدتاً شامل تخریب و آسیب گلومرول‌ها و به‌ویژه توبول‌های پروکسیمال می‌باشد. تجمع کادمیوم در سلول‌های اپیتلیال توبول‌های پروکسیمال منتج به اختلال در عملکرد بازجذب و متعاقباً رخداد پلی‌اوری، دفع ادراری پروتئین‌های با وزن مولکولی پایین، بیکربنات اوری، گلوکزاوری و فسفات اوری می‌شود. آسیب کلیوی ناشی از مواجهه حاد و مزمن با این فلز سنگین در بسیاری از مطالعات اپیدمیولوژیک و نیز مطالعات تجربی گزارش شده است (۱۲، ۱۱).

تاکنون مکانیسم‌های متعددی برای سمیت کلیوی ناشی از مسمومیت حاد و مزمن با کادمیوم مطرح شده است که از این بین نقش استرس اکسیداتیو و تضعیف دفاع آنتی‌اکسیدانی ناشی از این فلز سنگین در بافت کلیه به اثبات رسیده است (۱۳).

با وجود اینکه امروزه برای کاهش آلودگی‌ها و مسمومیت با فلزات سنگین از جمله کادمیوم، مصرف این فلز در صنایع محدود شده است، اما هنوز تا کنترل کامل و پیش‌گیری از آن فاصله زیادی وجود دارد و مسمومیت با کادمیوم همچنان به عنوان یک تهدید برای سلامت عمومی به خصوص در کشورهای در حال توسعه محسوب می‌گردد. لذا تلاش‌های محققین به منظور یافتن روش‌ها و داروهای مناسب جهت پیشگیری و ممانعت از اثرات سمی کادمیوم ادامه دارد. تاکنون داروی شاخص برای مسمومیت با کادمیوم مطرح نشده است. مونته‌لوکاست می‌تواند داروی پیشنهادی مناسبی مطرح گردد. مونته لوکاست یک آنتاگونیست گیرنده‌های لوکوترین CysLT1 است که با دارا بودن خصوصیات ضدالتهابی و همچنین آنتی-

[Downloaded from sjku.muk.ac.ir on 2024-09-10]

[DOI: 10.29252/sjku.24.4.125]

اکسیدانی به عنوان یک داروی مؤثر در پیش‌گیری و درمان آسم، و رینیت آلرژیک به کار گرفته می شود (۱۵، ۱۴).

امروزه با استفاده از تکنولوژی‌های جدید بسیاری از سلول‌های انسان و حیوان را می‌توان در خارج از بدن در محیط کشت تکثیر داد. کشت آزمایشگاهی شرایط مناسبی را برای آزمایش دارو و ترکیبات شیمیایی و طبیعی جدید فراهم آورده است. هدف کشت آزمایشگاهی فراهم آوردن شرایطی مشابه با شرایط درون‌تنی می‌باشد تا بتوان اثرات کلینیکال متفاوت ترکیبات و داروهای کاربردی را قبل از انسان و حیوان در این شرایط ویژه بررسی نمود. همچنین از کشت سلول می‌توان برای بررسی بهتر عملکرد داروها بر بافت هدف و حذف عوامل مداخله‌گر استفاده نمود. بنابراین امروزه استفاده از تکنیک‌های متنوع کشت سلول از اهمیت خاصی برخوردار است (۱۶). مطالعات انجام شده بر اثرات مواجهه با کادمیوم در سطح کشت سلول، بیانگر افزایش القای آپوپتوز و در غلظت‌های بالا، نکروز سلولی می‌باشد (۱۸، ۱۷). همچنین در مطالعه‌ای که بر روی اثرات سایتوتوکسیک کادمیوم در کشت سلول کلیه خرگوش انجام گرفت، افزایش غلظت کادمیوم محیط منجر به کاهش تکثیر و فعالیت متابولیک سلول‌ها و نیز افزایش مارکرهای آسیب سلولی گردید (۱۹).

لذا باتوجه به ضرورت پیشگیری و مهار آلودگی‌ها و مسمومیت ناشی از فلز سنگین کادمیوم و همچنین با توجه به اینکه داروی مونته‌لوکاست دارای اثرات آنتی-اکسیدانی بوده، مطالعه‌ی حاضر با هدف بررسی سیتوتوکسیسیتی ناشی از مسمومیت حاد با فلز کادمیوم و اثرات پیشگیرانه و درمانی مونته‌لوکاست در محیط in vitro انجام گرفت.

روش بررسی

تهیه محلول کادمیوم

این مطالعه تجربی در پاییز ۱۳۹۷ در آزمایشگاه تحقیقاتی کشت سلول دانشگاه شهید چمران اهواز به انجام رسیده است. کلرید کادمیوم از شرکت Sigma خریداری شد. استوک اصلی با غلظت ۱ میلی‌مولار تهیه و در منفی ۲۰ درجه نگهداری شد. غلظت‌های ۵۰۰، ۲۰۰، ۱۵۰، ۱۲۰، ۵۰ میکرومولار از کلرید کادمیوم در محیط کشت به عنوان دوزهای مورد استفاده در کشت سلولی تهیه شد و پس از فیلتر نمودن توسط فیلتر سرسرنگی ۰/۲۲ میکرومتر در دمای ۴ درجه سانتی‌گراد تا زمان استفاده نگهداری شدند (۲۱، ۲۰).

تهیه محلول مونته لوکاست

ماده خالص داروی مونته لوکاست از شرکت جالینوس ایران خریداری شد. استوک اصلی با غلظت ۱ میلی مولار تهیه و در منفی ۲۰ درجه نگهداری شد. غلظت-های ۲۰۰، ۱۵۰، ۱۰۰، ۵۰، ۱۰ میکرومولار از مونته لوکاست در محیط کشت به عنوان دوزهای مورد استفاده در کشت سلولی تهیه شد و پس از فیلتر نمودن توسط فیلتر سرسرنگی ۰/۲۲ میکرومتر در دمای ۴ درجه سانتی‌گراد تا زمان استفاده نگهداری شد (۲۲).

کشت و پاساژ سلولی

این آزمایش بر روی سلول‌های کلیوی جنینی انسانی رده HEK-293 خریداری شده از مؤسسه پاستور تهران انجام شد. سلول‌ها در محیط کشت DMEM (Gibco, USA) حاوی FBS ٪۱۰ (Gibco, USA)

[Downloaded from sjku.muk.ac.ir on 2024-09-10]

[DOI: 10.29252/sjku.24.4.125]

و پنی سیلین/ استرپتومایسین (Gibco, USA) ٪۱ در فلاسک‌های کشت T25 (SPL, Korea) کشت و در انکوباتور (شرکت سینا،ایران) با ٪۵ CO_2، رطوبت ٪۹۵ و دمای °C ۳۷ نگهداری شدند. محیط هر دو روز تعویض و زمانی که حدودا ٪۸۰ کف فلاسک از سلول پر شد، سلول‌ها با استفاده از ترپسین/EDTA (Gibco, USA, 0.25) پاساژ داده شدند (۲۳).

بررسی‌های مورفولوژیکی

جهت بررسی و مقایسه مورفولوژیک سلول‌ها، ابتدا سلول‌ها HEK-293 به تعداد $۱۰^۴ \times ۵$ سلول به ازاء هر چاهک از پلیت ۲۴ خانه‌ای (SPL, Korea) کشت گردید و به مدت ۲۴ ساعت در محیط کشت DMEM حاوی سرم ٪۱۰ نگهداری شدند. سپس از گروه کنترل (تیمار نشده) و گروه‌های تیمار شده با غلظت IC50، پس از گذشت ۱ روز با دوربین دیجیتال (X51, Olympus, Japan) متصل به میکروسکوپ اینورت (TCM 400, Labomed, USA) با بزرگنمایی X ۲۰ عکس گرفته شد و تصاویر میکروسکوپی هر سلول در گروه‌های کنترل و تیمار بررسی و مقایسه شدند.

گروه‌بندی‌های مورد استفاده

گروه‌های مورد بررسی از قرار زیر بود: گروه یک، گروه کنترل که فقط از محیط کشت برای سلول‌ها استفاده شد. گروه دو، گروه تیمار با غلظت‌های مختلف کلرید کادمیوم(۵۰۰، ۲۰۰، ۱۵۰، ۱۲۰، ۵۰). گروه سه، گروه تیمار با غلظت‌های مختلف مونته-لوکاست (۲۰۰، ۱۵۰، ۱۰۰، ۵۰، ۱۰) (۲۲).گروه چهار، گروه تیماری که با غلظت IC50 کلرید کادمیوم به مدت ۲۴ ساعت تیمار و سپس با غلظت درمانی مونته-لوکاست برای ۲۴ و ۷۲ ساعت تیمار شدند. گروه پنج، گروه تیماری که ابتدا سلول‌ها با غلظت IC50 مونته-لوکاست برای ۲۴ ساعت تیمار و سپس با غلظت IC50 کلرید کادمیوم، به مدت ۲۴ و ۷۲ ساعت تیمار شدند. گروه شش، در این گروه سلول‌ها به طور همزمان با غلظت IC50 کلرید کادمیوم و غلظت درمانی مونته-لوکاست برای ۲۴ و ۷۲ ساعت تیمار گردیدند. سپس در زمان‌های معین زنده‌مانی سلول‌ها با استفاده از تست MTT مورد بررسی و سنجش قرار داده شدند.

آزمون MTT

برای بررسی میزان بقای سلول‌های تیمار شده با غلظت های مختلف کلرید کادمیوم و مونته لوکاست، روش MTT 3-(4 ,5 Dimethylthiazol-2-yl)-2,5- Diphenyltertrazolium Bromide) مورد استفاده قرار گرفت. در این آزمون MTT (Sigma, USA) با غلظت ۵ mg/ml به صورت زیر استفاده شد.

سلول‌های HEK-293 در پلیت‌های ۹۶ خانه‌ای با تعداد $۱۰^۴ \times ۱$ در هر چاهک مطابق گروه‌بندی ذکر شده کشت شدند و به‌مدت ۲۴ ساعت با محیط DMEM حاوی سرم ٪۱۰ نگهداری و بعد از آن با غلظت‌های ذکر شده از ترکیبات تیمار و در روز اول غلظت‌های IC50 تعیین شد. بطور خلاصه آزمون MTT به این صورت انجام شد که محیط کشت از چاهک حاوی سلول خارج و حدود µl ۱۰۰ محیط تازه حاوی µl ۱۰ محلول MTT جایگزین آن شد و سلول‌ها به مدت ۳ ساعت در دمای °C ۳۷ انکوبه شدند. سپس محلول MTT خارج و به هر چاهک µl ۱۰۰ DMSO (Merck, USA, 100%) اضافه شد و به مدت ۱ ساعت انکوبه شد. در انتها جذب نوری نمونه‌ها در طول موج ۵۷۰ نانومتر با استفاده از دستگاه میکروپلیت ریدر(Biotek، آمریکا) اندازه‌گیری شد.

[Downloaded from sjku.muk.ac.ir on 2024-09-10]

[DOI: 10.29252/sjku.24.4.125]

تعیین غلظت IC50 برای کلرید کادمیوم و مونته لوکاست برای انجام این تست سلول‌های HEK-293 به تعداد $۱۰^{۴}$× ۱ در پلیت‌های ۹۶ خانه به مدت ۲۴ ساعت در محیط کشت DMEM با ۱۰٪ FBS کشت شدند و سپس با غلظت‌های ۵۰۰، ۲۰۰، ۱۵۰، ۱۲۰، ۵۰ میکرومولار از کلرید کادمیوم و غلظت‌های ۱۰، ۵۰، ۱۰۰، ۱۵۰، ۲۰۰، ۲۵۰ میکرومولار از مونته‌لوکاست برای ۲۴ ساعت انکوبه شدند؛ سپس زنده‌مانی سلول‌ها با استفاده از تست MTT ارزیابی شد.

بررسی تغییرات هسته سلول‌ها با رنگ آمیزی DAPI به منظور ارزیابی تغییرات هسته سلول‌های HEK-293، سلول‌ها در محیط کشت حاوی غلظت‌های IC50 کلرید کادمیوم به تنهایی یا تحت تیمار با مونته-لوکاست به مدت ۴۸ ساعت کشت شدند. پس از این زمان ابتدا محیط رویی سلول‌ها خارج گردید و سپس سلول‌ها با PBS شسته و با پارافرمالدهید ۴ ٪ تثبیت و با استفاده از رنگ DAPI (Sigma, USA) 300nM رنگ‌آمیزی شدند. در ادامه سلول‌ها سه بار با PBS شستشو شدند و در زیر میکروسکوپ فلوئورسنت با فیلتر بنفش عکس‌برداری انجام شد. در این رنگ-آمیزی، سلول‌های دارای هسته‌های قطعه قطعه و منقبض شده به عنوان سلول‌های آسیب دیده گزارش گردید.

بررسی آماری

داده‌های حاصل از آزمون MTT، با کمک نرم افزار SPSS نسخه ۱۸ (IBM SPSS, Armonk, NY, USA) و آزمون آماری آنالیز واریانس (ANOVA) دو طرفه با تست تعقیبی توکی تجزیه و تحلیل شدند و تفاوت‌ها در سطح p<۰/۰۵ معنی‌دار در نظر گرفته شد.

یافته‌ها

اثر کادمیوم بر رشد سلولی

پس از تهیه یک تک لایه سلولی از سلول‌های کلیوی و تیمار با غلظت‌های مختلف از کلرید کادمیوم، میزان زنده‌مانی سلول‌ها با روش MTT مورد بررسی قرار گرفت و غلظت IC50 برای کلرید کادمیوم تعریف شد. به‌طوری که پس از تیمار سلول‌ها با غلظت‌های ۵۰۰، ۲۰۰، ۱۵۰، ۱۲۰ و ۵۰ میکرو مولار از کلرید کادمیوم بقای سلولی پس از ۲۴ ساعت، به ترتیب ۲۴، ۳۲، ۴۱، ۵۰ و ۶۲ درصد و پس از ۷۲ ساعت به ترتیب ۷، ۱۶، ۲۳، ۲۵ و ۵۱ درصد ارزیابی شد. با توجه به نتایج و مقایسه درصد زنده‌مانی سلول‌ها، با افزایش غلظت کلرید کادمیوم، درصد زنده‌مانی سلول‌ها به طور معنی‌داری نسبت به گروه کنترل کاهش یافته (p< ۰/۰۵) و همینطور با گذشت زمان، زنده‌مانی سلول‌ها کاهش معنی‌دار نسبت به گروه کنترل در همین زمان نشان دادند (p< ۰/۰۵). مطابق نتایج حاصله غلظت ۱۲۰ میکرومولار به عنوان IC50 برای کلرید کادمیوم تعیین شد (شکل۱).

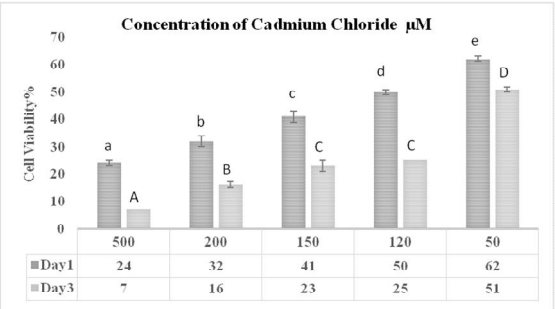

شکل۱: اثرات غلظت‌های مختلف کلرید کادمیوم بر بقای سلول-های HEK-293 با استفاده از تست MTT و تعیین غلظت ۱۲۰ میکرومولار از کلرید کادمیوم به عنوان IC50 (آزمون ANOVA، P<۰/۰۵). در این نمودار بررسی بقا بر اساس MTT در روزهای ۱ و ۳ نیز ارزیابی شد. در این مطالعه هر آزمایش حداقل سه بار تکرار گردید و حروف نامشابه نشان دهنده معنی‌داری (P<۰/۰۵) داده‌ها می‌باشد.

[Downloaded from sjku.muk.ac.ir on 2024-09-10]

[DOI: 10.29252/sjku.24.4.125]

اثر مونته‌لوکاست بر رشد سلولی

برای تعیین غلظت درمانی مناسب مونته‌لوکاست پس از تیمار سلول با غلظت‌های ۲۰۰، ۱۵۰، ۱۰۰، ۵۰ و ۱۰ میکرومولار از دارو، بقای سلولی پس از ۲۴ ساعت به ترتیب ۹۷، ۹۸، ۱۰۰، ۱۰۲و ۱۰۵ درصد بوده است و پس از ۷۲ ساعت به ۹۵، ۹۷، ۱۰۰، ۱۰۳ و ۱۰۴ درصد زنده‌مانی رسیده‌اند. با توجه به درصد زنده‌مانی سلول‌ها و مقایسه آن با گروه کنترل، غلظت ۱۰۰ میکرومولار از مونته‌لوکاست برای آزمون‌های بعدی انتخاب گردید (شکل۲).

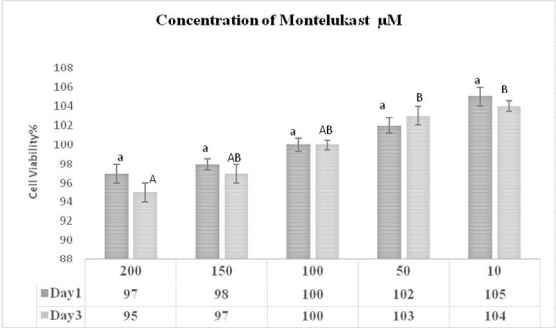

شکل۲: اثرات غلظت‌های مختلف مونته لوکاست بر بقای سلول‌های HEK-293 با استفاده از تست MTT و تعیین غلظت ۱۰۰ میکرومولار از مونته لوکاست به عنوان غلظت درمانی مناسب (آزمون ANOVA، P<۰/۰۵). در این نمودار بررسی بقا بر اساس MTT در روزهای ۱ و ۳ نیز ارزیابی شد. در این مطالعه هر آزمایش حداقل سه بار تکرار گردید و حروف نامشابه نشان دهنده معنی‌داری(P<۰/۰۵) داده‌ها می باشد.

اثر کلرید کادمیوم و مونته‌لوکاست توأم بر کشت سلول

پس از به‌دست آوردن غلظت IC50 از کلرید کادمیوم و به‌دست آوردن غلظت درمانی از مونته لوکاست، با توجه به گروه‌بندی ذکر شده در روش کار، سلول‌ها در شش گروه طبقه بندی شدند. به محیط کشت گروه اول چیزی اضافه نشد تا به عنوان کنترل مطرح باشد. به محیط کشت گروه دوم از سلول‌ها کلرید کادمیوم با غلظت IC50 (۱۲۰ میکرومولار) اضافه شده و به عنوان گروه کنترل سم مطرح شد، به‌طوری که در این گروه بعد از یک روز زنده‌مانی توسط MTT بررسی شد که به ۵۰ درصد رسیده و در روز سوم به ۲۵ درصد رسید. گروه سوم که با مونته‌لوکاست (۱۰۰ میکرومولار) تیمار شده و پس از یک روز درصد زنده‌مانی به ۱۰۰ درصد رسید و در روز سوم نیز همین میزان زنده‌مانی را نشان داد. در گروه چهارم ابتدا به مدت یک روز سلول‌ها با کلرید کادمیوم مجاور شده و پس از این مدت مونته-لوکاست به محیط کشت اضافه شد. با بررسی MTT مربوطه درصد زنده‌مانی برای این گروه بعد از ۲۴ ساعت به ۶۵ درصد رسیده و بعد از ۷۲ ساعت به عدد ۸۰ درصد رسیده بود. که نشان دهنده تاثیر مثبت و معنی‌دار مونته‌لوکاست بر سلول‌های آلوده به کلرید کادمیوم بود بطوریکه بصورت چشم‌گیری سبب بهبود سلول‌های آسیب دیده گردید. در گروه پنجم مونته‌لوکاست به صورت پیش درمان ۲۴ ساعت قبل از تجویز سم کلرید کادمیوم به محیط کشت اضافه شد که در این حالت MTT پس از ۲۴ ساعت از تجویز کلرید کادمیوم ۵۱ درصد و ۷۲ ساعت بعد به ۲۸ درصد رسیده بود که نتایج نشان داد مونته‌لوکاست بویژه بعد از روز اول اثرات پیشگیرانه قابل توجهی در برابر تیمار با کلرید کادمیوم نداشته است. گروه ششم، گروهی بودند که به صورت همزمان سلول‌ها با مونته‌لوکاست و کلرید کادمیوم تیمار شدند و زنده‌مانی سلول‌ها ۲۴ و ۷۲ ساعت بعد از تیمار بررسی شد. MTT سلول‌ها در این گروه بعد از یک روز به ۵۴ درصد رسیده و بعد از ۳ روز به ۳۳ درصد رسیده بود. بنابراین بر اساس بررسی نتایج با آزمون (ANOVA) یک طرفه با تست تعقیبی توکی مشخص

[Downloaded from sjku.muk.ac.ir on 2024-09-10]
[DOI: 10.29252/sjku.24.4.125]

شد، تیمار همزمان مونته‌لوکاست با کلرید کادمیوم نیز می‌تواند تا حدودی اثرات مخرب کلرید کادمیوم را مهار سازد (شکل۳).

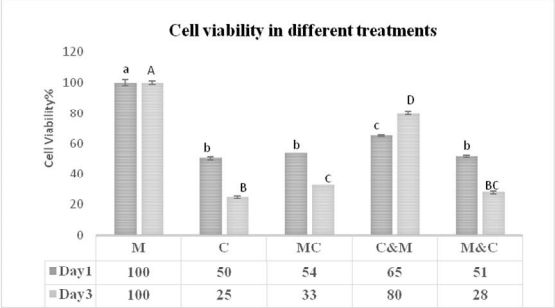

شکل۳: اثرات غلظت IC50 از کلرید کادمیوم و غلظت درمانی داروی مونته لوکاست بر بقای سلول‌هایHEK-293 با استفاده از تست MTT (آزمون ANOVA، P<۰/۰۵). در این نمودار بررسی بقا بر اساس MTT در روزهای ۱ و ۳ ارزیابی شد. در این مطالعه هر آزمایش حداقل سه بار تکرار گردید و حروف نامشابه نشان دهنده معنی‌داری(P<۰/۰۵) داده‌ها می باشد. M: مونته لوکاست با غلظت ۱۰۰ میکرومولار. C: کلرید کادمیوم با غلظت ۱۲۰ میکرومولار. MC: تیمار هم زمان مونته لوکاست و کلرید کادمیوم. C&M: ابتدا سلول ها برای ۲۴ ساعت با غلظت ۱۲۰ میکرومولار کلرید کادمیوم تیمار و سپس برای سه روز با غلظت ۱۰۰ میکرومولار مونته لوکاست تیمار شدند. M&C: ابتدا سلول ها برای ۲۴ ساعت با غلظت ۱۰۰ میکرومولار مونته لوکاست تیمار و سپس برای سه روز با غلظت ۱۲۰ میکرومولار کلرید کادمیوم تیمار شدند.

بررسی تغییرات موفولوژی سلول‌های HEK-293 با استفاده از عکس‌برداری با میکروسکوپ اینورت مورفولوژی سلول‌های HEK-293 در مجاورت غلظت IC50 از کلرید کادمیوم نسبت به گروه کنترل، دچار تغییر شده بطوری که اندازه سلول‌ها کروی،کوچکتر و سلول‌ها چروکیده و متراکم شده و قدرت چسبندگی آنها کاهش یافته بود. همانگونه که در تصاویر دیده می‌شود مونته لوکاست با غلظت ۱۰۰ میکرومولار تغییر مورفولوژی خاصی بر سلول‌ها نداشته و شکل و ویژگی‌های سلول‌ها به حالت نرمال دیده شد (شکل ۴).

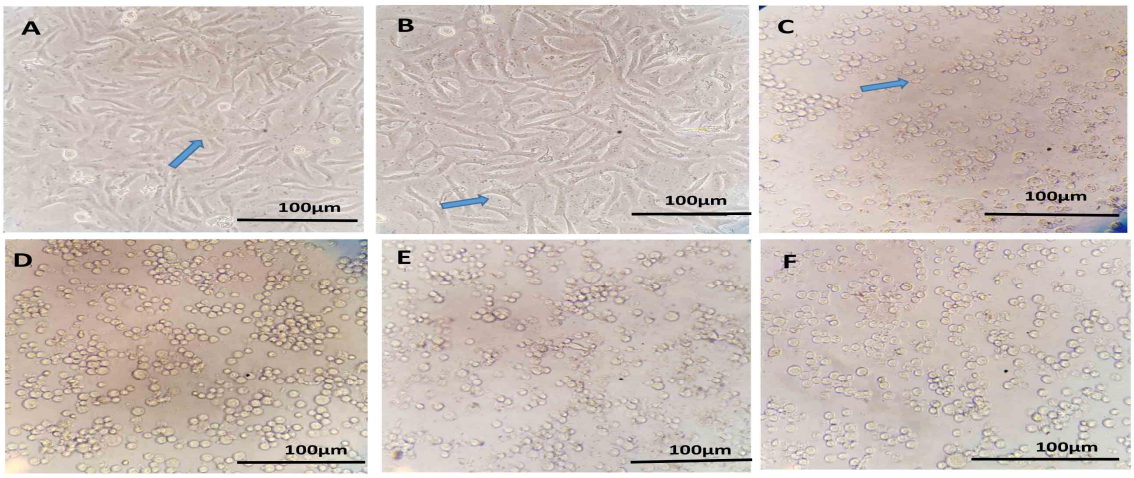

شکل۴: بررسی مورفولوژی سلول‌های HEK-239 کنترل و تیمار شده با غلظت IC50 کلرید کادمیوم و غلظت درمانی مونته‌لوکاست، با میکروسکوپ معکوس (۲۰X) A- نمونه کنترل، سلول‌ها از لحاظ ظاهری، کشیده و کاملا چسبیده به سطح می‌باشد. B- سلول‌های تیمار شده با غلظت ۱۰۰ میکرو مولار از مونته‌لوکاست، سلول‌های این پلیت نیز دارای ویژگی‌های طبیعی سلول‌های HEK-293 (سلول‌هایی کشیده و کاملا متصل به کف فلاسک) هستند. C- سلول‌های تیمار شده با غلظت IC50 از کلرید کادمیوم (۱۲۰ میکرومولار) که سلول‌ها در حال آپوپتوز بوده و تعداد سلول‌ها کاهش یافته و حالت متراکم دارند. D-سلول‌هایی که پس از ۲۴ ساعت تیمار با کلرید کادمیوم به مدت ۲۴ ساعت با مونته‌لوکاست تیمار شدند. در این گروه نسبت به گروه کلرید کادمیوم تعداد سلول‌ها بیشتر و از نظر ظاهری بزرگتر شده بود. E- سلول‌هایی که پس از ۲۴ ساعت تیمار با مونته‌لوکاست با کلرید کادمیوم به مدت ۲۴ ساعت مجاور شده اند. سلول‌های این گروه نسبت به گروه کلرید کادمیوم تعداد بیشتر و اندازه بزرگتری دارند اما نسبت به فرم سلول‌ها در گروه درمانی با مونته لوکاست، متراکم‌تر بود. F- سلول‌هایی که همزمان با مونته‌لوکاست و کلرید کادمیوم تیمار شده‌اند. سلول‌های این گروه نیز نسبت به گروه کلرید کادمیوم اندازه بزرگتر و آپوپتوز کمتری مشاهده شد اما نسبت به سلول‌های گروه درمانی با مونته‌لوکاست ظاهر بهتری را نشان نداد.

[Downloaded from sjku.muk.ac.ir on 2024-09-10]

[DOI: 10.29252/sjku.24.4.125]

بررسی تغییرات هسته سلول‌های HEK-293 با استفاده از عکس‌برداری با میکروسکوپ فلوئورسنت پس از رنگ‌آمیزی دپی، تغییر در هسته سلول‌های کنترل و تیمار یافته با میکروسکوپ فلئورسنت بررسی شد. هسته سلول‌های کنترل بصورت طبیعی و بدون چروکیدگی دیده شد. هسته سلول‌های تیماریافته با کلرید کادمیوم، به صورت قطعه قطعه، منقبض و چروکیده دیده شد. همچنین بررسی تغییرات هسته‌ای تایید کرد که تیمار مونته‌لوکاست باعث بهبود وضعیت هسته سلول‌ها شده بود (شکل ۵).

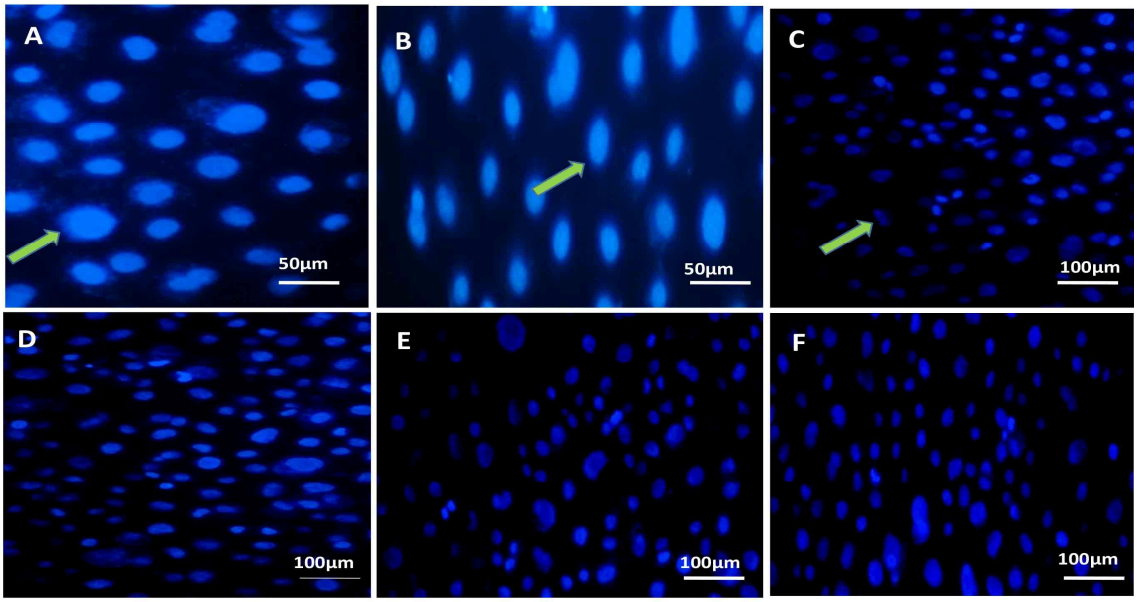

شکل۵: بررسی مورفولوژی هسته سلول‌های HEK-293 کنترل و تیمار شده با غلظت IC50 کلرید کادمیوم و غلظت درمانی مونته‌لوکاست، با میکروسکوپ فلوئورسنت A- نمونه کنترل، در این گروه سلول‌ها دارای هسته بزرگ و سالم بودند. B- سلول‌های تیمار شده با غلظت ۱۰۰ میکرو مولار از مونته‌لوکاست. در این گروه سلول‌ها دارای هسته‌ی یکدست و بزرگ بودند. C- سلول‌های تیمار شده با کلرید کادمیوم با غلظت 120 میکرومولار. هسته-ی سلول‌های این گروه در حال آپوپتوز و قطعه قطعه شدن بود. D- سلول‌هایی که پس از ۲۴ ساعت تیمار با کلرید کادمیوم به مدت ۲۴ ساعت با مونته-لوکاست تیمار شدند.هسته‌ی سلول‌های این گروه وضعیتی بهتر و پیوستگی بیشتری نسبت به گروه کلرید کادمیوم داشتند. E- سلول‌هایی که پس از ۲۴ ساعت تیمار با مونته‌لوکاست با کلرید کادمیوم به مدت ۲۴ ساعت مجاور شده‌اند. هسته‌ی سلول‌ها نسبت به گروه کلرید کادمیوم دچار آسیب کمتر شده و اندازه‌ی هسته‌ها نیز بزرگتر بوده است.F- سلول‌هایی که همزمان با مونته‌لوکاست و کلرید کادمیوم به مدت ۲۴ ساعت تیمار شدند. هسته‌ی این سلول‌ها دچار آپوپتوز کمتری نسبت به گروه کلرید کادمیوم شده است.

بحث

در سال‌های اخیر به دنبال پیشرفت صنعت، فلزات سنگین از جمله کادمیوم در محیط زیست آزاد شده‌اند. به دنبال این آلودگی مسمومیت در افراد، به خصوص مسمومیت‌های شغلی بروز بیشتری داشته‌اند (۲۴). مطالعه حاضر به بررسی اثرات سمی کلرید کادمیوم بر کشت سلول‌های توبول پروکسیمال کلیوی پرداخت. بطوری که مشاهدات مورفولوژی، رنگ آمیزی DAPI و نتایج تست MTT تایید‌کننده آسیب بر ساختار و زنده‌مانی سلول‌ها بود. کادمیوم به واسطه ایجاد استرس در رتیکولوم آندوپلاسمی باعث آسیب به سلول‌های کلیوی می‌شود (۲۵). در مطالعات قبلی برای ایجاد مسمومیت کلیوی به طور انتخابی از کادمیوم استفاده شده است، که باعث آسیب به سلول-

[Downloaded from sjku.muk.ac.ir on 2024-09-10]

[DOI: 10.29252/sjku.24.4.125]

های پروکسیمال گردیده و این آسیب با انواع ترکیبات کادمیوم مانند، کلرید، سولفید و اکسید کادمیوم در رنگ‌آمیزی MTT گزارش گردیده است (۲۶).

بنابراین امروزه تحقیقات گسترده‌ای در خصوص روش‌ها و داروهایی که آسیب ناشی از این مسمومیت یا بروز آن را کاهش دهند به انجام می‌رسد (۲۷). مصرف شلاته کننده ها، مواد آنتی‌اکسیدان و ضد التهاب در راس این درمان‌ها گزارش شده‌اند با این وجود تا کنون دارویی شاخص برای این مسومیت معرفی نشده است. یکی از روش‌های مقابله با این اکسیدان، آنتی‌اکسیدان‌ها محسوب می‌شوند (۲۸). بسیاری از گزارش‌ها نشان داده‌اند که آنتی‌اکسیدان-هایی از نوع ویتامین به خصوص ویتامین E و C اثر محافظتی بر مسمومیت ایجاد شده با کادمیوم در حیوان آزمایشگاهی داشته است (۲۹). همینطور ترکیب درمانی ویتامین C و آلفا توکوفرول و سلنیوم، می‌تواند در مسمومیت روده‌ای توسط کادمیوم موثر باشد (۳۰).

در این مطالعه برای کاهش آسیب‌های سمی کادمیوم از داروی مونته‌لوکاست استفاده شده است. دارویی که به واسطه اثر ضد گیرنده لوکوترین می‌تواند اثر ضد التهابی و آنتی‌اکسیدانی داشته باشد (۱۵، ۱۴). مطالعه حاضر نشان داد که استفاده از داروی مونته لوکاست در زنده‌مانی و افزایش بقای سلول‌های HEK-293 مسموم به کادمیوم می‌تواند اثر بخش باشد. به طوری که در بررسی‌های بقای سلولی در نمونه تیمار کلریدکادمیوم همراه مونته‌لوکاست یا در نمونه درمانی مونته‌لوکاست به‌دنبال آسیب با کادمیوم نسبت به تیمار با کلرید کادمیوم بقای سلولی بطور معنی‌داری بیشتر بود، بنابراین مونته‌لوکاست در زنده‌مانی سلول‌های کلیوی تاثیر مثبت چشم‌گیری داشته است. همچنین در رنگ‌آمیزی دپی شاهد بهبود وضعیت هسته سلول‌ها در سلول‌های درمان شده با مونته‌لوکاست بوده و سلول‌ها از نظر شکل ظاهری و حجم کروماتینی نسبت به نمونه درمان نشده، در وضعیت بسیار مساعدتری قرار داشتند. در مجموع با بررسی درصدهای زنده‌مانی در مطالعه حاضر مشخص شد سلول‌های تیمار با مونته‌لوکاست و کلرید کادمیوم از درصد زنده‌مانی بیشتری نسبت به گروه کنترل کادمیوم برخوردار بودند. ولی با توجه به نتایج مشخص است که با تجویز متنوع مونته‌لوکاست، اثرات مختلفی از آن بر سلول‌ها ایجاد می‌شود. تجویز مونته‌لوکاست بعد از آلودگی با کلرید کادمیوم نسبت به تجوبز قبل از آلودگی و تجویز همزمان مونته‌لوکاست با کادمیوم اثر درمانی قابل توجه و بهتری داشت و درصد زنده‌مانی سلول‌ها را به ۸۰ درصد در روز سوم رسانده بود.

در مطالعه‌ی دیگری به بررسی اثر آنتی‌اکسیدانی مونته‌لوکاست بر استرس اکسیداتیو در تشنج حاصل از داروی پنتیلن تترازول پرداخته شد، که در یافتند مصرف مونته‌لوکاست باعث افزایش سطح سوپراکسید دیسموتاز و کاهش سطح مالون دیآلدهید شده است (۳۱). بعلاوه در تحقیقی بر آسیب حاد ایجاد شده توسط عفونت پلی‌میکروبی بیمارستانی به ارگان‌های حیاتی کلیه، کبد، قلب و ریه دریافتند، که مونته-لوکاست بر عملکرد این اعضا اثر مثبت داشته و زنده-مانی موشهای صحرایی را افزایش داده و سطح آنتی-اکسیدان‌های بافت‌ها را افزایش داده است (۱۴).

بررسی‌های زیادی در خصوص اثرات داروی مونته-لوکاست در کشت سلول به عمل آمده است، به طور

[Downloaded from sjku.muk.ac.ir on 2024-09-10]

[DOI: 10.29252/sjku.24.4.125]

مثال Tsai و همکاران در سال ۲۰۱۷ اثر ضد التهابی مونته‌لوکاست را بر سرطان سلول‌های ریوی مشاهده کردند (۳۲). همینطور Wie و همکاران در ۲۰۱۸، در کشت سلول‌های استخوانی، اثر ضد گیرنده لوکوترین مونته‌لوکاست را بررسی کردند. سیستئینیل لوکوترین متابولیتی از اسید آراشیدونیک است که در بسیاری از التهاب‌ها دخیل می‌باشد، که در این موارد استفاده از دارویی با ماهیت آنتاگونیستی گیرنده لوکوترین کمک کننده است (۳۳). این دارو علاوه بر استفاده آن در رینیت آلرژیک و بیماری‌های تنفسی مزمن، در جلوگیری از پیشرفت آترواسکلروزیز و همینطور ایسکمی مغزی اثر محافظتی دارد که مونته‌لوکاست به عنوان یک آنتاگونیست قوی برای گیرنده لوکوترین مطرح است (۳۴). درمان با مونته‌لوکاست در مسمومیت حاد کلیوی حاصل از تزریق سیس پلاتین، باعث بهبود سطح کراتینین، اوره، مالون دی‌آلدهید و گلوتاتیون پروکسیداز در خون بیماران شد. همچنین یافته‌های پاتولوژی با این نتیجه همخوانی داشت (۳۵). همچنین درمان با مونته‌لوکاست در پارکینسون ایجاد شده توسط روتنون، با پاسخ روبه رو شده، که به واسطه اثر آنتاگونیستی بر گیرنده سیستئینیل لوکوترین مونته-لوکاست می‌باشد (۳۶).

نتیجه‌گیری

مطالعه حاضر شواهد جدیدی مبنی بر نقش مونته-لوکاست بر کاهش اثرات سمی کلرید کادمیوم بر سلول HEK-293 نشان داد. تجویز مونته‌لوکاست برای سلول‌های آلوده به کلرید کادمیوم باعث افزایش زنده‌مانی سلول‌ها در MTT شده و رنگ‌آمیزی دپی سلول‌ها نشان دهنده اثر چشم‌گیر مونته‌لوکاست بر کاهش و جبران آسیب سلولی می‌باشد.

تشکر و قدردانی

این تحقیق در قالب پایان نامه دکتری تخصصی با کد ۹۵۱۷۷۰۲ در سال ۱۳۹۷ در دانشگاه شهید چمران اهواز به تصویب رسید. نویسندگان مراتب تشکر خود را از معاونت پژوهشی آن دانشگاه به جهت پشتیبانی مالی این تحقیق اعلام می‌دارند.

.

Reference

1. Godt J, Scheidig F, Grosse-Siestrup C, Esche V, Brandenburg P, Reich A, Groneberg DA. The toxicity of cadmium and resulting hazards for human health. J Occup Med Toxicol 2006;1:22.
2. Elinder CG, Jönsson L, Piscator M, Rahnster B. Histopathological changes in relation to cadmium concentration in horse kidneys. Environ Res 1981;26:1-21.
3. Rahimzadeh MR, Rahimzadeh MR, Kazemi S, Moghadamnia AA. Cadmium toxicity and treatment: An update. Caspian J Intern Med 2017;8:135.
4. Lane EA, Canty MJ, More SJ. Cadmium exposure and consequence for the health and productivity of farmed ruminants. Res Vet Sci 2015;101:132-9.
5. Wei B, Yang L. A review of heavy metal contaminations in urban soils, urban road dusts and agricultural soils. Microchem J 2010;94:99-107.
6. Piscator M. Dietary exposure to cadmium and health effects: impact of environmental changes. Environ Health Perspect 1985:127-32.

[Downloaded from sjku.muk.ac.ir on 2024-09-10]

[DOI: 10.29252/sjku.24.4.125]

7. Mirzabeygi M, Abbasnia A, Naji M, Salimi J, Sajadi M, Harasi E, et al. Determination of the heavy metals concentrations (lead, Cadmium, Chromium) in rural drinking water supplies of Torbat Heydariyeh city and distribution of GIS. Int J Environ Health Res 2016;2:146-153 [In Persian].
8. Yıldırım MA, Yıldırım ST, Ateş A. Cadmium concentration effect on structural, optical and electrical properties of nanostructured CdxZn1-xO thin films. J Alloy Compd 2017;701:37-42.
9. Gaurav D, Preet S, Dua KK. Chronic cadmium toxicity in rats: treatment with combined administration of vitamins, amino acids, antioxidants and essential metals. J Food Drug Anal 2010;18:464-70.
10. Wagner GJ. Accumulation of cadmium in crop plants and its consequences to human health. Acta Sci Agron 1993;51:173-212.
11. Prozialeck WC, Edwards JR. Mechanisms of cadmium-induced proximal tubule injury: new insights with implications for biomonitoring and therapeutic interventions. J Pharmacol Exp Ther 2012;343:2-12.
12. Nordberg GF, Jin T, Wu X, Lu J, Chen L, Lei L, et al. Prevalence of kidney dysfunction in humans–relationship to cadmium dose, metallothionein, immunological and metabolic factors. Biochimie 2009;91:1282-5.
13. Matović V, Buha A, Đukić-Ćosić D, Bulat Z. Insight into the oxidative stress induced by lead and/or cadmium in blood, liver and kidneys. Food Chem Toxicol 2015;78:130-40.
14. Coskun AK, Yigiter M, Oral A, Odabasoglu F, Halici Z, Mentes O, et al. The effects of Montelukast on antioxidant enzymes and proinflammatory cytokines on the heart, liver, lungs, and kidneys in a rat model of cecal ligation and puncture–induced sepsis. Sci World J 2011;11:1341-56.
15. Nayak A. A review of montelukast in the treatment of asthma and allergic rhinitis. Expert Opin Pharmacother 2004;5:679-86.
16. Chang KS, Jiang J, Cai Z, Luo G. Human apolipoprotein e is required for infectivity and production of hepatitis C virus in cell culture. J Virol 2007;81:13783-93.
17. Rani A, Kumar A, Lal A, Pant M. Cellular mechanisms of cadmium-induced toxicity: a review. Int J Environ Health Res 2014;24:378-99.
18. Templeton DM, Liu Y. Multiple roles of cadmium in cell death and survival. Chem Biol Interact 2010;188:267-75.
19. Milek M, Marcinčáková D, Csank T, Kšonžeková P, Falis M, Legáth J, et al. Real-time monitoring of cadmium toxicity in rabbit kidney cells. Acta Vet Brno 2015;84:351-6.
20. Szuster-Ciesielska A, Stachura A, Słotwińska M, Kamińska T, Śnieżko R, Paduch R, et al. The inhibitory effect of zinc on cadmium-induced cell apoptosis and reactive oxygen species (ROS) production in cell cultures. Toxicology 2000;145:159-71.
21. Fotakis G, Cemeli E, Anderson D, Timbrell JA. Cadmium chloride-induced DNA and lysosomal damage in a hepatoma cell line. Toxicol In Vitro 2005;19:481-9.
22. Hosoki K, Kainuma K, Toda M, Harada E, Chelakkot-Govindalayathila AL, Roeen Z, et al. Montelukast suppresses epithelial to mesenchymal transition of bronchial epithelial cells induced by eosinophils. Biochem Biophys Res Commun 2014;449:351-6.
23. Hassanzadeh K, Nikzaban M, Moloudi MR, Izadpanah E. Effect of selegiline on neural stem cells differentiation: a possible role for neurotrophic factors. Iran J Basic Med Sci 2015;18:549.

[Downloaded from sjku.muk.ac.ir on 2024-09-10]

[DOI: 10.29252/sjku.24.4.125]

24. Papp A, Oszlánczi G, Horváth E, Paulik E, Kozma G, Sápi A, et al. Consequences of subacute intratracheal exposure of rats to cadmium oxide nanoparticles: electrophysiological and toxicological effects. Toxicol Ind Health 2012;28:933-41.
25. Komoike Y, Inamura H, Matsuoka M. Effects of salubrinal on cadmium-induced apoptosis in HK-2 human renal proximal tubular cells. Arch Toxicol 2012;86:37-44.
26. L'Azou B, Passagne I, Mounicou S, Tréguer-Delapierre M, Puljalté I, Szpunar J, et al. Comparative cytotoxicity of cadmium forms (CdCl 2, CdO, CdS micro-and nanoparticles) in renal cells. Toxicol Res 2014;3:32-41.
27.Ding T, Luo JY, Yang SH, Yang MH. Recent research progress on natural medicines in treatment of cadmium toxicity. Zhongguo Zhong Yao Za Zhi 2018 May;43:2006-13.
28. Patra RC, Rautray AK, Swarup D. Oxidative stress in lead and cadmium toxicity and its amelioration. Vet Med Int 2011;2011:457327.
29. Flora SJ, Mittal M, Mehta A. Heavy metal induced oxidative stress & its possible reversal by chelation therapy. Indian J Med Res 2008;128:501.
30. Bolkent S, Koyuturk M, Bulan OK, Tunali S, Yanardag R, Tabakoglu AO. The effects of combined α-tocopherol, ascorbic acid, and selenium against cadmium toxicity in rat intestine. J Environ Pathol Toxicol Oncol J Environ Pathol Toxicol Oncol 2007;26:21-7.
31. Cevik B, Solmaz V, Aksoy D, Erbas O. Montelukast inhibits pentylenetetrazol-induced seizures in rats. Medical science monitor. Med Sci Monit 2015;21:869.
32. Tsai MJ, Chang WA, Tsai PH, Wu CY, Ho YW, Yen MC, Lin YS, Kuo PL, Hsu YL. Montelukast induces apoptosis-inducing factor-mediated cell death of lung cancer cells. Int J Mol Sci 2017;18:1353.
33. Wei J, Chen S, Huang C, Guo W, Yang S, Feng B, et al. Antagonism of cysteinyl leukotriene receptor 1 (cysLT1R) by montelukast regulates differentiation of MC3T3-E1 cells under overloaded mechanical environment. Biochem Biophys Res Commun 2018;495:995-1001.
34. Hoxha M, Capra V, Malaj V, Sala A, Rovati G. The role of montelukast in cardiovascular events. Atherosclerosis 2017;263:e150.
35. Beytur A, Köse E, Sarihan ME, Sapmaz HI, Dogan Z, Cetin A, et al. Beneficial effects of montelukast against cisplatin-induced acute renal damage in rats. Renal Failure 2012;34:343-9.
36. Mansour RM, Ahmed MA, El-Sahar AE, El Sayed NS. Montelukast attenuates rotenone-induced microglial activation/p38 MAPK expression in rats: Possible role of its antioxidant, anti-inflammatory and antiapoptotic effects. Toxicol Appl Pharmacol 2018;358:76-85.

[Downloaded from sjku.muk.ac.ir on 2024-09-10]

[DOI: 10.29252/sjku.24.4.125]