

A patient with abdominal mass and thrombocytopenia (ectopic spleen): A case report

Ghaderi B., MD¹, Daneshkhah N., MSc², Ghaderi L., BS³

1. Assistant Professor, Liver & Digestive Research Center, Kurdistan University of Medical Sciences, Sanandaj, Iran (Corresponding Author), Tel:+98-87-33663145, bayazidg@yahoo.com

2. Nursing instructor, Kurdistan university of medical sciences, Sanandaj, Iran.

3. Hygiene student in MS degree, Kurdistan University of Medical Sciences, Sanandaj, Iran.

ABSTRACT

Background: Ectopic spleen is a rare condition in which the spleen is not in its original location. Simultaneous occurrence of thrombocytopenia, enlarged spleen (splenomegaly) and ectopic spleen is very rare.

Case Report: A 19 year- old married woman referred to Tohid Hospital with symptoms of pain, pressure and heaviness in the right upper quadrant (RUQ). On physical examination, a mass with firm consistency and a smooth wall in the right side of the abdomen around the navel, was palpated. Further investigations revealed, thrombocytopenia (Plt = 70000) and a large homogeneous mass with well defined wall, in the right upper quadrant (RUQ), in the anatomic site of left liver lobe. One week after splenectomy, platelet count increased to 250,000, and the symptoms disappeared.

Conclusion: Diagnosis of ectopic spleen or wandering spleen was considered for this patient. We found simultaneous occurrence of thrombocytopenia, splenomegaly and ectopic spleen in our patient which is a very rare condition.

Keywords: Ectopic spleen, Thrombocytopenia, Abdominal mass.

Received: Apr 11, 2016 **Accepted:** Sep 5, 2016

گزارش یک مورد بیمار با توده شکمی و ترومبوسیتوپنی (طحال اکتوییک) در بیمارستان توحید

سندج

بایزید قادری^۱، نسرین دانشخواه^۲، لیلا قادری^۳

۱. استادیار، مرکز تحقیقات گوارش و کبد، دانشگاه علوم پزشکی کردستان، سنندج، ایران (مؤلف مسئول)، تلفن ثابت: ۰۸۷-۳۳۶۶۳۱۴۵، bayazidg@yahoo.com
۲. مربی، دانشکده پیراپزشکی، دانشگاه علوم پزشکی کردستان، سنندج، ایران.
۳. کارشناس بهداشت عمومی، دانشگاه علوم پزشکی کردستان، سنندج، ایران.

چکیده

زمینه و هدف: طحال نابجا (اکتوییک) وضعیتی نادر است که در آن طحال خارج از محل اصلی خود قرار دارد. همزمانی کاهش تعداد پلاکتهای خون (ترومبوسیتوپنی)، بزرگ شدن طحال (اسپلنومگالی) و طحال نابجا بسیار نادر می باشد.

گزارش مورد: بیمار خانم متاهل ۱۹ ساله‌ای بود که با علائم احساس درد، فشار و سنگینی در ناحیه دور ناف و یک چهارم فوقانی راست شکم (RUQ) مراجعه نمود. در معاینه، توده‌ای با قوام سفت و جدار صاف در ناحیه دور ناف و سمت راست شکم قابل لمس بود. در بررسی‌های انجام شده، کاهش پلاکت ($plt=70000$) و یک توده همگن بزرگ با جدار مشخص، در یک چهارم فوقانی راست شکم (RUQ) در محل آناتومیکی لب چپ کبد مشاهده شد. یک هفته بعد از طحال برداری، تعداد پلاکت به ۲۵۰۰۰۰ رسید و علائم بیمار برطرف شد.

نتیجه گیری: جهت بیمار، طحال اکتوییک (wandering spleen) مطرح شد. همزمانی ترومبوسیتوپنی، اسپلنومگالی و طحال اکتوییک بسیار نادر می باشد که در بیمار ما وجود داشت.

کلید واژه‌ها: طحال اکتوییک، ترومبوسیتوپنی، توده شکمی

وصول مقاله: ۹۵/۱/۲۳ اصلاحیه نهایی: ۹۵/۶/۳ پذیرش: ۹۵/۶/۱۵

گزارش مورد:

بیمار خانم متاهل ۱۹ ساله‌ای بود که از حدود ۲ سال پیش، از علائم احساس درد، فشار و سنگینی در ناحیه دور ناف و یک چهارم فوقانی راست شکم (RUQ) که از ۲ ماه پیش از مراجعه شدت پیدا کرده بود، شکایت داشت. علائم بیمار با فعالیت، تغییر وضعیت، خوردن غذا و اجابت مزاج ارتباطی نداشت. قاعدگی بیمار منظم بود و از علائم همراه دیگری شاکی نبود. سابقه‌ی بیماری و یا عمل جراحی خاصی را ذکر نمی‌کرد. در هنگام مراجعه تب نداشت و سایر علائم حیاتی وی از این قرار بود: $80/\text{min}$ تعداد نبض، $110/70=\text{minhg}$ فشار خون و $16=\text{min}$ تعداد تنفس. در معاینه، توده‌ای با قوام سفت و جدار صاف در ناحیه دور ناف و سمت راست شکم قابل لمس بود. بزرگی کبد و آب آوردگی شکمی (آسیت) نداشت و سایر ارگانها در معاینه، نرمال بود.

در آزمایشات انجام شده $WBC=4500/\mu\text{L}$ ، $HB = 12/5\text{gm/dl}$ ، $plt=70000/\mu\text{L}$ و تست های کارکرد کبدی و کلیوی (LFT, Bun, cr) نرمال بود. همچنین HBS Ag, HCV Ab, HIV منفی و سایر آزمایشات نرمال بود. در لام خون محیطی، تعداد پلاکت‌ها به 70000 در میکرولیتر خون کاهش یافته، بلاست و سلول نارس نداشت.

در سونوگرافی انجام شده از شکم و لگن طحال در محل اصلی خود دیده نشد و توده‌ای با جدار صاف به اندازه‌ی حدود ۱۵ سانتیمتر بالاتر از ناف در سمت راست فوقانی شکم دیده شد. یافته غیرطبیعی دیگری نداشت. در سی تی اسکن انجام شده از شکم و لگن، یک توده هموزن بزرگ با جدار مشخص در یک چهارم فوقانی راست شکم (RUQ) (در محل آناتومیکی لب چپ کبد دیده شد. طحال در محل LUQ دیده نشد. سایر ارگانهای شکمی نرمال بود. یافته‌های سی تی اسکن به نفع طحال اکتویپیک (Wandering spleen) بود (تصاویر شماره ۱ و ۲ و ۳).

طحال به طور نرمال در حفره‌ی پریتون، در ربع فوقانی سمت چپ شکم در بین دنده‌های ۹ تا ۱۱ قرار گرفته و تقریباً وزنی معادل ۱۵۰ گرم دارد. طحال جزو بافت‌های هماتوپویتیک (خون ساز) بوده و نقش اساسی آن در ایجاد ایمنی هومورال و سلولی می‌باشد. همچنین در برداشتن گلبول‌های قرمز پیر و فرسوده، باکتریها و سایر پارتیکل‌ها از خون محیطی، وظایفی بعهده دارد (۱-۳). طحال اکتویپیک یا نابجا وضعیتی بسیار نادر است که طحال در محل اصلی خود، در ربع فوقانی چپ شکم وجود ندارد و بایستی از طحال فرعی که در آن علاوه بر وجود طحال اصلی، بافت طحال نابجا در نقاط دیگری مشاهده می‌شود، افتراق داده شود (۲-۴). طحال اکتویپیک در هر سنی دیده می‌شود اما شایعترین سن تظاهر دوران کودکی مخصوصاً کمتر از یک سالگی و دهه سوم زندگی می‌باشد و در زنان شایعتر است (۱، ۲، ۴). شیوع طحال نابجا کمتر از ۰/۲۵ درصد کل طحال برداری‌ها می‌باشد (۴-۶).

طحال اکتویپیک اغلب بدون علامت می‌باشد، اما ممکن است بیمار با علائمی مانند درد مزمن شکم، توده قابل لمس شکمی و یا با شکم حاد مراجعه نماید. گاهی ممکن است پدیکل طحالی دچار چرخش شود و بدنال آن دچار قطع خونرسانی شده و طحال انفارکته شود و گاهی چرخش و یا فشار بر پدیکل طحالی سبب احتقان، بزرگی و درد می‌شود (۵). تظاهرات خونی در بیمار با طحال نابجا گزارش شده، در اغلب موارد پلاکت نرمال یا افزایش یافته می‌باشد، کاهش گلبول سفید و هموگلوبین در زمینه هیپراسپلنسم (بزرگی اندازه و افزایش فعالیت طحال) دیده شده و بندرت ترومبوسیتوپنی گزارش شده است (۷ و ۶ و ۲). جهت تشخیص طحال نابجا می‌توان از روشهایی مانند سونوگرافی، سی تی اسکن، MRI و اسکن تکنیسیم استفاده کرد (۶-۹).

بیمار به علت علامت دار بودن، کاندید برداشتن توده شکمی شد و تحت عمل جراحی قرار گرفت که توده‌ی با ظاهرطحالی در ناحیه هیپوگاستر بین لوپهای روده برداشته شد. در پاتولوژی انجام شده، در بررسی ماکروسکوپی بزرگتر از طحال نرمال با کپسول سالم و به ابعاد ۱۴ در ۱۱ در ۴ سانتیمتر بود و در بررسی میکروسکوپی نیز بافت طحالی همراه با هیپرپلازی پولپهای سفید و قرمز دیده شد. یک هفته بعد از طحال برداری تعداد پلاکت به ۲۵۰۰۰۰ رسید و علائم بیمار برطرف شد. در مدت یک سال پیگیری بیمار بعد از درمان، تعداد پلاکت همچنان نرمال بود و علائمی نداشت.

بحث

در موارد بسیار نادر به علت اختلالات مادرزادی و یا اکتسابی، طحال در محل اصلی خود قرار ندارد که به این وضعیت طحال اکتویک یا نابجا گفته می‌شود (۱-۳). فرم مادرزادی به علت فقدان و یا تکامل ناقص لیگامان گاسترواسپلنیک (معدی - طحالی) و اسپلنورنال (طحالی - کلیوی) می‌باشد و این وضعیت سبب جابجایی طحال اغلب به سمت حفره شکم و لگن می‌شود (۹). طحال نابجا ممکن است بدون علامت باشد و یا بیمار با علائمی مانند درد مزمن شکمی، توده قابل لمس شکمی و یا با شکم حاد مراجعه - نماید. همچنین طحال اکتویک، یکی از علل بزرگی طحال می‌باشد که ممکن است به علت چرخش پدیکل طحال و احتقان باشد. کاهش تعداد پلاکتهای خون یا ترومبوسیتوپنی به ندرت در بیمار با طحال نابجا گزارش شده است (۶).

چانگ و همکاران، زن ۱۷ ساله‌ای را با توده جدار معده و سابقه طحال برداری قبلی گزارش کردند که در پاتولوژی بافت طحالی بود و اسپلنوزیس مطرح شد. اسپلنوزیس به کاشته شدن سلولهای طحالی در مکانهای دیگر گفته می‌شود که این وضعیت معمولاً اکتسابی بوده و بعد از طحال برداری ایجاد می‌شود (۲). بیمار ما سابقه‌ای از طحال برداری قبلی نداشت و اسپلنوزیس مطرح نبود.

طحال اکتویک بایستی از طحال فرعی افتراق داده شود (۱). تاسکین و همکاران، زن ۴۲ ساله را با درد قسمت تحتانی شکم و وجود توده در ناحیه لگن و اطراف رکتوم گزارش کردند که در نتایج پاتولوژی طحال فرعی گزارش شد (۳). در گزارشی دیگر توسط انگلر و همکاران، توده پانکراس یک مرد ۴۹ ساله، طحال فرعی تشخیص داده شد. طحال فرعی در ۱۰ تا ۳۰ درصد اتوپسی‌ها دیده می‌شود (۷). طحال فرعی در طی امبریونز (شکل گیری ارگانهای جنین) ایجاد می‌شود (۳). در طحال فرعی علاوه بر طحال اصلی، بافت طحالی در مکان دیگری نیز یافت می‌شود که بیشتر در اطراف ناف طحال و یا دم پانکراس می‌باشد (۱). در بیمار ما بر اساس گزارش سی تی اسکن، طحال در محل اصلی خود وجود نداشت در نتیجه طحال فرعی مطرح نبود.

همچنین تومت و همکاران، مردی ۲۰ ساله با نقص عضلات دیواره شکم و وجود طحال در سمت چپ تحتانی شکم را گزارش کردند که سندرم beckwith-wiedemann داشت و علت وجود طحال نابجا، اختلال عضلات دیواره شکم بود (۴). در بیمار ما یافته‌ای به نفع اختلال عضلات دیواره شکم وجود نداشت و در نتیجه علت اختلالات مادرزادی نقص عضلات دیواره شکم مطرح نبود. آمر و همکاران، زن ۲۶ ساله با توده خلف شکمی که طحال اکتویک بود را گزارش کردند. شایعترین علامت در رادیولوژی، فقدان طحال در محل اصلی خود و وجود توده بافت نرم در مکان دیگر می‌باشد (۱). علل عمده‌ی بزرگی طحال (اسپلنومگالی) شامل بیماری‌های کبدی، بیماری‌های خونی، بیماری‌های التهابی، عفونتها، بدخیمی‌ها، علل احتقانی و ندرتا طحال اکتویک می‌باشند. طحال اکتویک یکی از علل نادر بزرگی طحال می‌باشد که ممکن است به علت چرخش و یا فشار بر پدیکل طحالی و احتقان ناشی از آن باشد (۱).

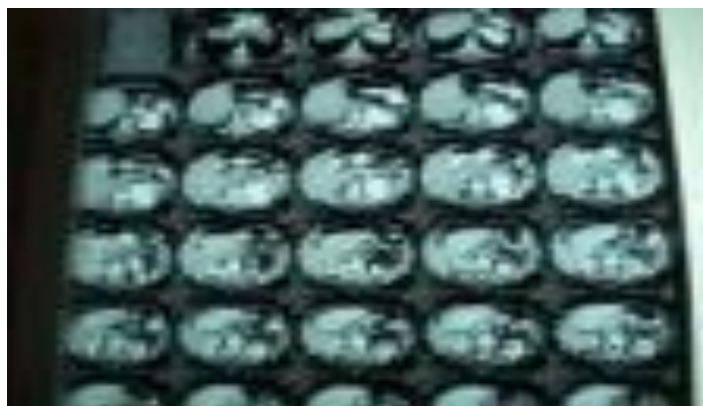بلهوس و همکاران مردی ۴۶ ساله را با درد شکم و توده‌ای به اندازه ۲۳ سانتیمتر در لگن گزارش کردند که تشخیص

محمودلو نیز بیماری ۳۶ ساله با ترومبوسیتوپنی و طحال اکتویک در دور ناف را گزارش کرد (۶) که با بیمار ما هماهنگی داشت.

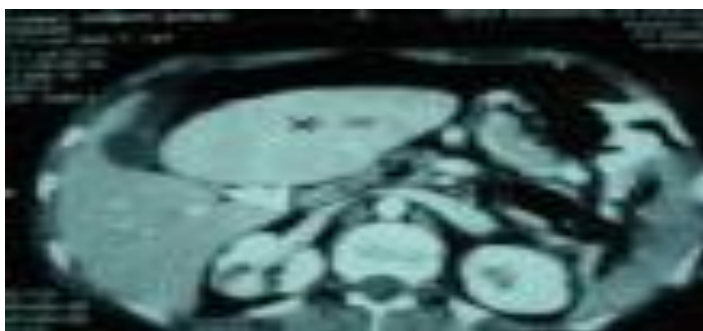نتیجه گیری

بیمار نامبرده سابقه ای از ترومای طحالی و یا طحال برداری قبلی نداشت، بنابراین عللی از جمله طحال فرعی و یا اسپلنوزیس جهت بیمار مطرح نبود. همچنین یافته ای به نفع غیر طبیعی بودن عضلات جدار شکم نداشت. در نتیجه جهت بیمار طحال اکتویک مطرح شد. همزمانی ترومبوسیتوپنی، اسپلنومگالی و طحال اکتویک که بسیار نادر است، در این بیمار وجود داشت.

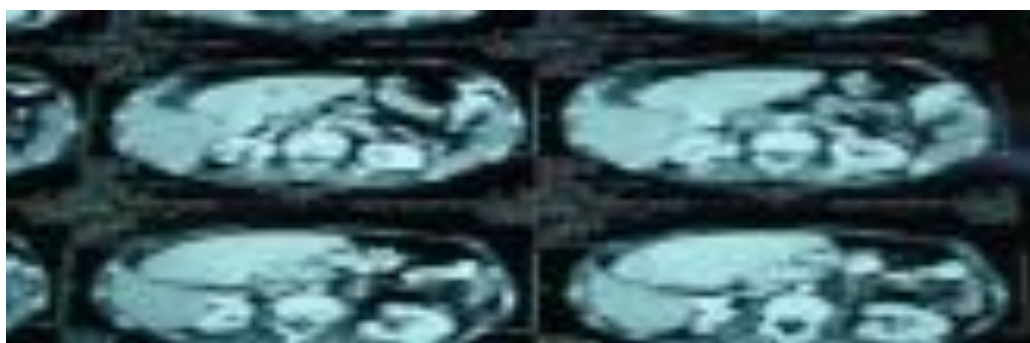
طحال اکتویک مطرح شد (۵). بیمار ما از لحاظ طحال اکتویک و نیز بزرگی طحال با این بیمار همخوانی داشت. عوامل متعددی سبب کاهش تعداد پلاکت (ترومبوسیتوپنی) می شوند: تخریب محیطی، عدم تولید در مغز استخوان و به دام انداخته شدن پلاکت در اثر بزرگی طحال از علل عمده ایجاد کننده ترومبوسیتوپنی می باشند. طحال اکتویک یکی از علل ناشایع ترومبوسیتوپنی می باشد (۹). میرکس و همکاران، زنی ۲۱ ساله را با ترومبوسیتوپنی و طحال اکتویک گزارش نمودند (۸). همچنین مول و همکاران، جهت زنی ۳۰ ساله با توده لگنی و ترومبوسیتوپنی ($plt=104000$)، طحال اکتویک را مطرح نمودند (۹). بیمار ما با این مورد از لحاظ ترومبوسیتوپنی همزمان همخوانی داشت.



تصویر شماره ۱



تصویر شماره ۲



تصویر شماره ۳

تصویر شماره ۳، یک توده هموژن بزرگ با جدار مشخص در یک چهارم فوقانی راست شکم (RUQ) را نشان می دهد که به نفع طحال اکتوپیک (Wandering spleen) می باشد.

تشکر و قدردانی

بدینوسیله از زحمات کسانی که در جمع آوری اطلاعات و مدارک لازم و نیز در نحوه نگارش مقاله ما را یاری کرده اند کمال تشکر را داریم.

Reference

- 1.Amer H Z, Chin Ch, Clarke K, Heller D. Infracted ectopic spleen presenting as retroperitoneal mass. *Journal of Minimally Invasive Gynecology* 2007;14: 660-662.
- 2.Kam Man Ch, Stephanie L H Y, Yee Lw. Ectopic spleen tissues mimicking gastro-intestinal stromal tumour in a patient after splenectomy for a giant epithelial cyst of spleen; A case report. *International Journal of Surgery Case Reports* 2015; 14 :13- 15.
- 3.Taskin M I, Baser B, Adali E, Bulbul E. Accessory spleen in the pelvis: A case report. *International Journal of Surgery Case Reports* 2015; 12 : 23- 25.
- 4.Teomete U, Secil M, Goktay Y, Igcı E, Dicle O. Ectopic spleen and left- sided vena cava in beckwith- wiedemann syndrome. *Computerized Medical Imaging and Graphics* 2002; 26:177- 180.
- 5.Blouhos K, Boulas K, Salpigktidis I, Baretas N, Hatsigerorgiadis A. Ectopic spleen: An easily identifiable but commonly undiagnosed entity until manifestation of complications. *International Journal of Surgery Case Reports* 2014; 5 : 451- 454.
- 6.Mahmoodlou R. Wandering spleen with venous aneurysm as the cause of recurrent abdominal pain and thrombocytopenia. *Iran Journal of Blood and Cancer* 2009; 2: 43- 45.
- 7.Engler Ch, lemke J, kornmann M, Barth Th, Schmidt S, Hene- Bruns D. Ectopic spleen and liver hemangioma mimicking metastatic pancreatic neuroendocrine tumor. *International Journal of Surgery Case Reports* 2015; 17:139- 142.
- 8.Mirkes C, Nguyen G, Cable Ch. The Wandering spleen: An unusual case of thrombocytopenia. *J Blood Med* 2011; 2: 161-163.
- 9.Moll S, Igelhart D, Orel T. Thrombocytopenia in Association with a wandering spleen. *American Journal of Hematology* 1996; 53:259- 263.