مجله علمی دانشگاه علوم پزشکی کردستان/ دوره چهاردم/ پائیز ۱۳۸۸/ ۱۰-۱

# بررسی بهبودی عملکردی ناشی از دپرنیل در ضایعه نخاعی کنتوزیون در رت

**اسماعیل ایزدپناه[۱]، فردین فتحی[۲]، محمد جعفر رضایی[۳]، علیرضا عسگری[۴]**

۱. کارشناس ارشد فیزیولوژی، دانشجوی PhD فیزیولوژی، گروه فیزیولوژی و بیوفیزیک، مرکز تحقیقات فیزیولوژی ورزش، دانشگاه علوم پزشکی بقیه ا...، تهران، ایران

۲. دانشیار گروه علوم تشریح، مرکز تحقیقات علوم اعصاب، دانشگاه علوم پزشکی بقیه ا...، مرکز تحقیقات علوم سلولی و مولکولی، دانشگاه علوم پزشکی کردستان، سنندج، ایران، (مؤلف مسؤول) تلفن: ۰۸۷۱-۶۱۳۱۳۱۲ farfath@gmail.com

۳. استادیار گروه علوم تشریح، مرکز تحقیقات علوم سلولی و مولکولی، دانشگاه علوم پزشکی کردستان، سنندج، ایران،

۴. استاد گروه فیزیولوژی و بیوفیزیک، مرکز تحقیقات فیزیولوژی ورزش، دانشگاه علوم پزشکی بقیه ا...، تهران، ایران

## چکیده

***زمینه و هدف:*** در این مطالعه، بهبودی عملکردی ناشی از (-)- دپرنیل در مدل ضایعه نخاعی کنتوزیون[۱] در رت ماده بررسی شد.

***روش بررسی:*** تعداد ۱۸ رت ماده سالم نژاد Sprague Dawley وارد مطالعه شدند و به صورت تصادفی و مساوی (n=۶) به گروههای کنترل، شم و (-)- دپرنیل تقسیم شدند. همه حیوانات در سطح مهره T13 لامینکتومی شدند. در گروههای کنترل و (-)- دپرنیل، ضایعه کنتوزیون بر اساس تکنیک weight dropping ایجاد گردید. (-)- دپرنیل با دوز ۰/۱ mg/kg/day در گروه (-)- دپرنیل و در گروه کنترل به همان میزان نرمال سالین به صورت داخل صفاقی به مدت ۱۴ روز تزریق گردید. تست حرکتی[۲] BBB، در روز اول بعد از ایجاد ضایعه و در آخر هر هفته تا پایان هفته هشتم در همه گروهها انجام شد. حجم بافت باقیمانده و تعداد نورونهای حرکتی در محل ضایعه محاسبه و با هم مقایسه گردیدند.

***یافته‌ها:*** توانایی حرکتی گروه دریافت کننده (-)- دپرنیل در مقایسه با گروه کنترل در همه زمانها غیر از روز اول، به طور معنی‌داری افزایش نشان داد. در بررسی بافت باقیمانده نخاع و تعداد متوسط نورونهای حرکتی هم افزایش معنی‌داری در گروه (-)- دپرنیل نسبت به کنترل مشاهده شد ($P<۰/۰۵$).

***نتیجه‌گیری:*** این تحقیق نشان داد که تجویز دپرنیل احتمالاً با حفظ نورونهای حرکتی و ماده سفید نخاع باعث بهبودی حرکتی در مدل ضایعه نخاعی کنتوزیون در رت ماده می‌شود.

***کلیدواژه‌ها:*** دپرنیل، ضایعه نخاعی، کنتوزیون

وصول مقاله: ۸۸/۹/۳۰ اصلاحیه نهایی: ۸۸/۱۰/۷ پذیرش مقاله: ۸۸/۱۰/۷

1. Contusion
2. Basso, Beattie, Bresnahan

[ Downloaded from sjku.muk.ac.ir on 2024-04-20 ]

## مقدمه

آسیب نخاعی حاد تروماتیک یک حادثه ناگهانی و غیره منتظره است که نتایج آن اغلب برای تمام عمر بیمار باقی می‌ماند و به راههای مختلف نه تنها بیمار، بلکه اعضای خانواده و جامعه را هم تحت تأثیر قرار می‌دهد. تقریباً نصف بیماران مبتلا به ضایعات نخاعی[1] مردان جوان هستند که در ابتدای سن بالندگی و پویایی می‌باشند. هزینه اولیه بستری شدن و مراقبتهای درمانی بعدی بسیار زیاد بوده و لذا توسعه درمانهای مؤثر برای SCI می‌تواند منافع زیادی در بر داشته باشد (۱).

در پی ضایعات وارده به بافت عصبی (از جمله نخاع) بخشی از سلولهای عصبی و نیز سلولهای گلیال در اثر آسیب سلولی ثانویه از بین می‌روند، لذا جهت فراهم نمودن حداکثر بهبودی عملکردی بعد از ضایعات نخاعی، محدود کردن آسیب سلولی ثانویه و ارتقاء پلاستی‌سیتی مدارهای زنده از طریق دستورالعمل‌های توان بخشی ضروری است (۲).

مطالعات نشان داده‌اند که آپوپتوز در طی فاز ثانویه و مزمن آسیب نخاعی، یک نقش اساسی در پیشرفت ضایعه و مشکلات رفتاری بعد از ضایعات نخاعی دارد (۴و۳). بنابراین، در طی فاز ثانویه، یک فرصت عالی جهت مداخله با فاکتورهایی که می‌توانند سلولهای عصبی و گلیال در خطر را نجات دهند، فراهم است و هر عاملی که بتواند بطور مؤثرتری از مرگ نورونها در این فاز، جلوگیری کند، می‌تواند اثرات مفیدی در بهبود عملکردی بعد از ضایعات نخاعی داشته باشد. فاکتورهای نوروپروتکتیو زیادی وجود دارند که از جمله آنها می‌توان به مواد خنثی کننده رادیکالهای آزاد (۵)، مواد ضد سمیت سلولی (۶)، مهارکننده‌های آپوپتوزیس (۷)، عوامل ضد التهاب (۸ )، شلاته کننده‌های فلزات (۹)، عوامل مؤثر بر کانالهای یونی (۱۰) و نوروتروفینهای اگزوژن اشاره کرد. نوروتروفینهای اگزوژن در نجات سلولهایی که حمایت نوروتروفیک خود را از دست داده‌اند، کمک‌کننده هستند. نوروتروفینهایی که با موفقیت نسبی در ضایعات نخاعی استفاده شده‌اند شامل؛ NGF[2]، GDNF[3]، NT3[4]، NT4/5[5]، CNTF[6]، FGF[7] و BDNF[8] (۱۶-۱۱) می‌باشند. اما اگر فاکتوری پیدا شود که اکثر خواص عوامل بالا را یک جا داشته باشد و مهمتر اینکه در انسان بتواند به شیوه خوراکی مصرف شود و عوارض جانبی چندانی هم نداشته باشد، ارزش کلینیکی فراوانی خواهد داشت و پذیرش آن از طرف بیماران راحت‌تر خواهد بود. با این اوصاف توجه ما به (-)- دپرنیل، یک مهارکننده مونو آمینواکسیداز نوع B که اخیراً مطالعات زیادی، اثرات نوروپروتکتیو و القاء کنندگی عصبی آن را نشان داده اند جلب شد. این دارو اولین بار به همراه لوودوپا برای درمان پارکینسون مورد استفاده قرار گرفت. بعدها مشخص شد که خود (-)- دپرنیل به تنهایی نیز باعث کند شدن روند پیشرفت ضعف و ناتوانی در این بیماری می‌شود (۱۸و۱۷). (-)- دپرنیل تمایز به فونوتیپ نورونی در سلولهای بنیادین جنینی و سلولهای استرومایی مغز استخوان را القاء می‌کند (۲۰و۱۹)، از مرگ خود به خودی نورونی جلوگیری می‌نماید و رشد نوریت‌های نورونهای حرکتی نخاع را افزایش می‌دهد (۲۱). همچنین مشخص شده است که

1. Spinal cord injury

2. Nerve growth Factor
3. Glial Cell drived neurotrophic factor
4. Neurotrophin-3
5 . Neurotrophin-4/5
6. Ciliary neurotophic factor
7. Fibroblast growth factor
8 . Brain – derived neurotrophic factor



[ Downloaded from sjku.muk.ac.ir on 2024-04-20 ]

این دارو بقاء نورونهای دوپامینرژیک بعد از آسیب ناشی از MPTP[1] (۲۲)، نورونهای نورآدرنرژیک بعد از آسیب ناشی N-(2-chloroethyl)-N-ethyl-2-bromobenzyl-amine (DSP-4) (۲۳) و نورونهای سروتونینرژیک بعد از آسیب ناشی از NMDA[2] (۲۴) را افزایش می‌دهد. از طرفی (-)- دپرنیل مرگ نورونهای حرکتی فاسیال بعد از اکسوتومی در رت‌های نابالغ (۲۵) و تولید رادیکالهای آزاد را کاهش می‌دهد (۲۶). مطالعات دیگر نشان داده است که (-)- دپرنیل بیان فاکتورهای رشدی مانند NT-3 ، NGF ، BDNF و GDNF را افزایش می‌دهد (۲۸و۲۷و۲۰و۱۹) و در آسیب ناشی از ایسکمیک رپرفیوژن (ischemic reperfusion) (۲۹) و اکسوتومی (۳۰) در نخاع هم مؤثر است. اما تاکنون در مدل ضایعه کنتوزیون که شایعترین نوع ضایعه نخاعی در انسان است و ۴۰-۲۵٪ موارد ضایعه نخاعی در انسان را تشکیل می‌دهد (۳)، اثر این دارو گزارش نشده است. بنابراین در این مطالعه اثر (-)- دپرنیل در مدل ضایعه نخاعی کنتوزیون در رت بررسی شد.

## روش بررسی

آسیب نخاعی نوع کنتوزیون در اکثر موارد به علت جابجایی مهره یا دیسک بین مهره‌ای به داخل نخاع ایجاد می‌شود. بر این اساس چندین مدل برای شبیه سازی این آسیب ابداع شده است که متداول‌ترین آنها، مدل weight dropping در رت است (۳۱ و۳). این مدل در حیوانات یک الگوی قابل پیش‌بینی آسیب پیشروندهٔ گلیالی و نورونی، آسیب عروقی، تخریب اکسونی و دمیلینه شدن را ایجاد می‌کند که مشابه با آسیب نخاعی کنتوزیون در انسان است (۳۳ و۳۲).

جهت ایجاد ضایعه نخاعی کنتوزیون از ۱۸ سر رت بالغ ماده نژاد Sprague Dawley به وزن تقریبی ۲۲۰-۲۰۰ گرم استفاده شد. رت‌ها از مؤسسه رازی کرج تهیه و به طور تصادفی و مساوی به گروههای کنترل، دریافت‌کننده(-)- دپرنیل و شم تقسیم گردیدند. حیوانات در حیوانخانه با شرایط مطلوب و استاندارد با دوره‌های روشنایی و تاریکی ۱۲ ساعته و بطور منفرد در یک قفس نگهداری شدند.

### جراحی

ضایعه نخاعی کنتوزیون به روش weight dropping (۳۱) در سطح مهره T13 ایجاد گردید. مراقبتهای بعد از ایجاد ضایعه شامل تزریق ۱۰ سانتی‌مترمکعب سرم رینگر لاکتات[3] به‌صورت داخل صفاقی برای جلوگیری از دهیدراتاسیون، تزریق جنتامایسین به میزان ۸ mg/kg روزانه یک بار و به مدت ۷ روز جهت جلوگیری از عفونت‌های سیستم ادراری، تزریق مسکن روزانه دو بار به مدت ۲ روز جهت کاهش درد ناشی از ضایعه وارد شده، تخلیه مثانه حیوان با دست، روزانه ۳-۲ بار تا زمان بازگشت رفلکس تخلیه خود به خودی مثانه، به عمل آمد (۳٤). در گروه شم فقط لامینکتومی انجام شد. در گروه (-)- دپرنیل از یک ساعت بعد از ایجاد ضایعه تا ۱٤ روز (-)- دپرنیل (Sigma) با دوز ۰/۱ میلی‌گرم بر کیلوگرم وزن بدن بطور روزانه به صورت داخل صفاقی و در گروه شاهد حلال (-)- دپرنیل (نرمال سالین) به مدت ۱٤ روز تزریق شد. دوز مذکور در محدودهٔ دوز انسانی این دارو است و همچنین بر اساس مقالات منتشر شده در زمینه (-)-

1. 1-Methyl-4-phenyl-1,2,3,6-tetrahydro pyridine
2. N- Methyl-D-aspartic acid

1. Lactated ringer's solution



[ Downloaded from sjku.muk.ac.ir on 2024-04-20 ]

دپرنیل (۲۹و۱۷) و مطالعه پایلوت انتخاب شده است. تست رفتاری BBB یک تست رفتاری استاندارد، حساس و قابل اعتماد ۲۱ مرحله‌ای است که توسط سه محقق بنام‌های BASSo، Beattie و Bresnahan ابداع گردیده است (۳۵). از روز اول بعد از ایجاد ضایعه و بعد به صورت هفتگی در همه گروهها به عمل آمد و به حرکات موشها بر اساس جدول امتیاز دهی این تست رفتاری به صورت یک سویه کور امتیاز داده شد. در پایان هفته هشتم حیوانات به طور عمیق بیهوش شدند و پرفیوژن قلبی بوسیله نرمال سالین (۱۰۰ میلی‌لیتر) و پارافرم آلدهید ۴٪ (۲۰۰ میلی‌لیتر) صورت گرفت و در نهایت نخاع محل ضایعه دیده خارج شد و یک شب در پارافرم آلدهید، بعد به مدت ۸ ساعت در سوکروز ۱۰٪ و بعد به مدت یک شب به ترتیب در سوکروز ۲۰ و ۳۰٪ در دمای ۴ درجه سانتیگراد قرار داده شد و در نهایت در ماده OCT (ماده مخصوص قالب‌گیری در دستگاه CRYOCUT) قالب‌گیری شده و با نیتروژن مایع فریز شد و در ۸۰- درجه سانتیگراد تا زمان برش نگهداری گردید.

نمونه‌های نخاع با دستگاه CRYOCUT Leica 1800 با ضخامت ۲۰ میکرومتر بطور عرضی برش زده و برش‌ها به نسبت ۱ به ۴ روی لامهای ژلاتینه قرار داده شدند. بعد از خشک شدن با کرسیل فست ویولت رنگ‌آمیزی صورت گرفت و از مقاطع نخاع جهت تعیین حجم حفره و شمارش نورونی عکس گرفته شد. معیار شمارش، نورونهای حرکتی سالم در لامینای IX شاخ قدامی جانبی نخاع دارای سیتوپلاسم زیاد، هسته و هستک مشخص و همچنین قطر متوسط بیشتر از ۲۵ میکرومتر در نظر گرفته شد (۳۶ و۲۹).

نتایج با استفاده از نرم افزار آماری SPSS 16.0 با هم مقایسه شدند و با استفاده از نرم افزار Excel 2003 نمودارها رسم گردیدند. در مورد نتایج تست رفتاری، تست نرمالیتی تایید نشد، بنابراین از تست ناپارامتریک کروسکال والیس استفاده شد. برای مقایسه تعداد نورونهای حرکتی از ANONA یک طرفه و در مورد مقایسه حجم حفره و حجم بافت باقیمانده با گروه کنترل از T-test استفاده و P<۰/۰۵ معنی‌دار در نظر گرفته شد.

## یافته‌ها

### مشاهدات رفتاری

بعد از ایجاد ضایعه، موشها فلج شدند و یک روز بعد از ضایعه و سپس هر هفته یکبار به مدت ۴ دقیقه از حرکات آنها فیلمبرداری و بر اساس معیارهای تست BBB به توانایی حرکتی آنها امتیاز داده شد. توانایی حرکتی هر دو گروه کنترل و (-)- دپرنیل نسبت به گروه شم بطور معنی‌داری کاهش یافت. همچنین توانایی حرکتی گروهی که (-)- دپرنیل دریافت کرده بود در همه زمانها غیر از روز اول بعد از ضایعه نسبت به گروه کنترل به صورت معنی‌داری (P<۰/۰۵) افزایش نشان داد (نمودار ۱).

### بافت شناسی

### تعیین حجم حفره

از مقاطع پشت سرهم در محل ضایعه عکس گرفته شد (شکل ۱) و توسط نرم افزار Digimizer (یک نرم افزار آنالیز تصویر می‌باشد که با اعمال کالیبراسیون مناسب، مساحت هر قسمتی از تصویر را می تواند به طور دقیق محاسبه کند) مساحت متوسط حفره بدست آمد، سپس در طول حفره ضرب گردید و تخمینی از حجم حفره بدست آمد. حجم متوسط حفره در گروه کنترل



[ Downloaded from sjku.muk.ac.ir on 2024-04-20 ]

۰/۵۸۴±۰/۰۷۹۲ میلی متر مکعب و در گروه (-)- دپرنیل ۰/۶۹۷ ±۰/۰۴۳۹ میلی متر مکعب بود که از نظر آماری معنی دار نبود (p>۰/۰۵).

**تعیین حجم بافت باقیمانده نخاع در محل ضایعه**

در بررسی مقاطع تهیه شده جهت اندازه‌گیری حجم حفره، مشخص شد که حداکثر طول حفره در گروه کنترل حدود ۲ میلیمتر و حداکثر گسترش ضایعه بعد از دو ماه حدود ۲/۵ میلیمتر از نقطه مرکزی ضایعه است، بنابراین در این مرحله، حجم نخاع در یک طول مشخص (۲/۵ میلیمتر از طرفین مرکز ضایعه) از هر دو گروه کنترل و (-)- دپرنیل محاسبه و با هم مقایسه گردید. جهت انجام این کار مساحت متوسط نخاع در محل ضایعه محاسبه و در طول ۵ mm ضرب و حجم حفره از آن کم گردید و در نتیجه میزان حجم بافت باقیمانده نخاع در محل ضایعه بدست آمد. میزان حجم بافت باقیمانده در گروهی که (-)- دپرنیل دریافت کرده بود به صورت معنی‌داری (P<۰/۰۵) بیشتر از گروه کنترل بود (نمودار ۲).

**شمارش نورونی**

بر اساس مشخصات گفته شده در بالا حدود ۵ mm از نخاع محل ضایعه از نظر وجود نورونهای حرکتی سالم، بررسی و نورونهای سالم در دو گروه کنترل و (-)- دپرنیل شمارش شد و با یکدیگر و با گروه شم مقایسه گردیدند. تعداد نورونهای سالم در هر دو گروه (-)- دپرنیل و کنترل به میزان خیلی زیادی نسبت به گروه شم کاهش یافته بود و اختلاف معنی‌دار بود (p<۰/۰۵) با این وجود، تعداد نورونهای سالم در گروه (-)- دپرنیل نسبت به کنترل هم بطور معنی‌داری افزایش نشان داد (نمودار ۳).

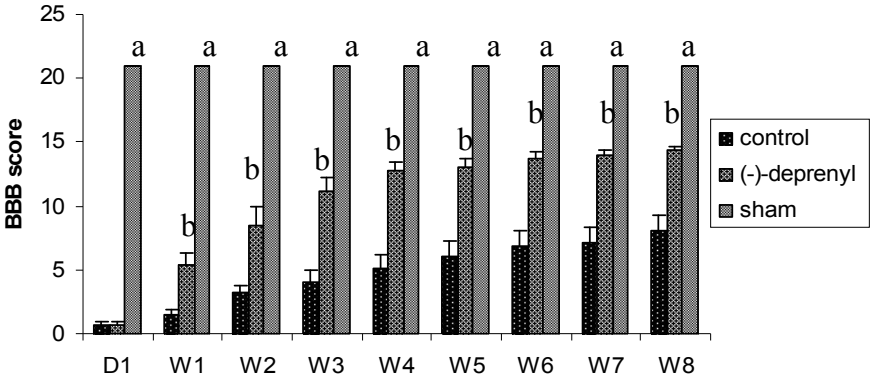


**نمودار ۱- مقایسه میزان توانایی حرکتی بین گروه شم، کنترل و دپرنیل در مقیاس BBB (a تفاوت معنی دار بین گروه شم با گروههای کنترل و (-)- دپرنیل و b تفاوت معنی دار بین گروه کنترل با (-)- دپرنیل (P<۰/۰۵).**



[ Downloaded from sjku.muk.ac.ir on 2024-04-20 ]

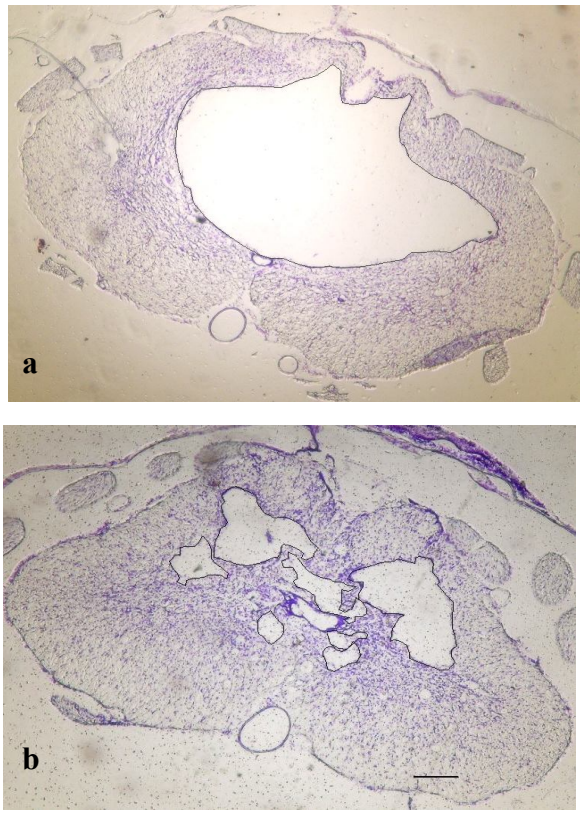


**شکل ۱: تصاویر مربوط به حفره تشکیل شده در نخاع که با استفاده از کرسیل فست ویولت رنگ آمیزی شده است. a گروه کنترل. b گروه (-)- دپرنیل. خط نشانه برابر با ۲۰۰ میکرومتر است.**

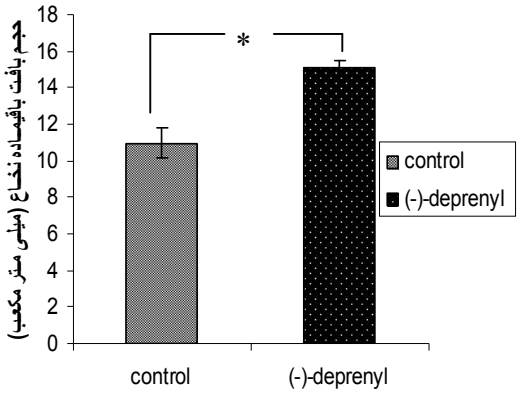


**نمودار۲: مقایسه حجم بافت باقیمانده نخاع در گروه کنترل و (-)- دپرنیل بر حسب میلی متر مکعب**



[ Downloaded from sjku.muk.ac.ir on 2024-04-20 ]

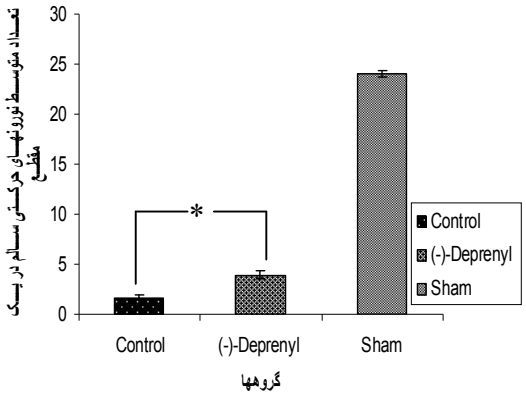


**نمودار۳- مقایسه تعداد نورونهای حرکتی سالم در یک مقطع نخاع در گروه کنترل، (-)- دپرنیل و شم (P<۰/۰۵).**

## بحث

در این مطالعه اثر (-)- دپرنیل (یک مهارکننده مونو آمینواکسیداز نوع B) روی مدل ضایعه نخاعی کنتوزیون بررسی شد.

این دارو اولین بار به صورت همراه با لوودوپا برای درمان پارکینسون مورد استفاده قرار گرفت. بعدها مشخص شد که خود (-)- دپرنیل به تنهایی نیز باعث کند شدن روند پیشرفت ضعف و ناتوانی در این بیماری می‌شود (۱۸و۱۷). مطالعات نشان داده است که این دارو فعالیت نوروپروتکتیو دارد و فعالیت نوروپروتکتیوی آن ناشی از اثر ضد آپوپتوزی آن می‌باشد. همچنین نشان داده است که این دارو در غلظت‌های بالا (غلظت $۱۰^{-۳}$ مولار) آپوپتوز را القاء می‌کند (۳۷و۱۷). بر این اساس، در این مطالعه از دوز ۰/۱ میلی‌گرم بر کیلوگرم در روز استفاده شد. این دوز، غلظت کمتر از $۱۰^{-۳}$ مولار (-)- دپرنیل را در بدن حیوان ایجاد می‌کند.

با توجه به مطالعات گذشته احتمالاً بهبود عملکردی ناشی از (-)- دپرنیل را می‌توان به طرق زیر بیان نمود، اول اینکه چون تعداد نورونهای سالم در گروه دریافت‌کننده (-)- دپرنیل بیشتر است، بخشی از بهبودی عملکردی را می‌توان به حفاظت نورونهای حرکتی در برابر عوامل آسیب رسانی مثل رادیکالهای آزاد در نخاع نسبت داد که در اثر کاهش این رادیکالها بوسیله (-)- دپرنیل ایجاد شده است. این اثر تأییدکننده نتیجه مطالعه Ravikumar و همکاران است که گزارش کردند (-)- دپرنیل با دوز ۰/۱ میلی‌گرم بر کیلوگرم نورونهای حرکتی نخاع را از آسیب ناشی از ایسکمیک رپرفیوژن محافظت می‌نماید. این محققین گزارش کردند که بین تعداد نورونهای حرکتی در گروه تحت درمان با (-)- دپرنیل با گروه سالم تفاوت معنی‌داری وجود نداشت، یعنی اینکه به طور کامل نورونهای حرکتی را از آسیب ناشی از ایسکمیک رپرفیوژن محافظت کرده بود (۲۹). در مطالعه حاضر، تعداد نورونهای سالم در محل آسیب در گروه تحت درمان با (-)- دپرنیل نسبت به گروه شاهد افزایش و نسبت به گروه شم به طور معنی‌داری کاهش پیدا کرده بود، این بدان معنی است که (-)- دپرنیل در این نوع آسیب بطور نسبی از نورونهای حرکتی محافظت نموده است که احتمالاً ناشی از ماهیت متفاوت آسیب در این مطالعه است. از طرفی نشان داده شده است که آپوپتوز یک نقش اساسی در آسیب ثانویه



[ Downloaded from sjku.muk.ac.ir on 2024-04-20 ]

طناب نخاعی و مشکلات رفتاری بعد از ضایعه نخاعی دارد (۴) و چون (-)- دپرنیل در دوزهای پایین اثر ضد آپوپتوزی دارد (۱۷)، احتمالاً در تحقیق حاضر بخشی از افزایش بقاء نورونهای حرکتی نخاع ناشی از اثر ضد آپوپتوزی آن باشد.

دوم اینکه چون میزان بافت باقیماندهٔ نخاع در گروه دریافت‌کننده (-)- دپرنیل بیشتر از گروه کنترل است، احتمالاً بخش عمدهٔ بهبودی حرکتی ناشی از (-)- دپرنیل به حفظ ماده سفید و اینتر نورنهای موجود در نخاع مربوط می‌باشد که این امر می‌تواند بعلت کاهش رادیکالهای آزاد در محل آسیب و اثر ضد آپوپتوزی (-)- دپرنیل روی جسم سلولی فیبرهای ماده سفید در مراکز بالاتر ایجاد شده باشد. تعداد کم نورونهای حرکتی در گروه دریافت‌کننده (-)- دپرنیل، علارغم بهبودی نسبتاً خوب عملکردی (BBB حدود ۱۴) مؤید این ادعا است. این مسأله تأییدکننده گفته Schwab و Bartholdi است که اعلام کردند، علارغم اینکه ضایعه نخاعی باعث از بین رفتن سلولهای عصبی و گلیال زیادی در محل آسیب می‌شود، نقص عملکردی عمدتاً بعلت از بین رفتن اکسونهای صعودی و نزولی در اثر آسیب مستقیم و یا مکانیسمهای پیچیدهٔ آسیب ثانویه می‌باشد (۳۸). از طرفی، نشان داده شده است که در آسیب نخاعی، در اثر گسیختگی فیبرهای عصبی، حمایت نوروتروفیک نورونهای موجود در نخاع و مراکز بالاتر از بین می‌رود (۴۰و۳۹) بر این اساس Mitsui و همکاران فیبروبلاستهای ترشح‌کننده BDNF و NT3 را به ضایعه نخاعی کنتوزیون پیوند کردند و گزارش نمودند که BBB گروه پیوند شده۸/۲±۰/۷ بود (۴۱). این در حالی است که BBB گروه دریافت کننده (-)- دپرنیل در مطالعه ما ۱۴/۳۳±۰/۳۳ بود که خیلی بیشتر از بهبودی حرکتی مشاهده شده در مطالعه آنها است. علت این اختلاف علاوه بر اینکه ضایعه نخاعی در مطالعه آنها در سطح مهره T8/9 ایجاد شده بود، احتمالاً اینست که فیبروبلاستهای ترشح کننده BDNF و NT3 عمدتاً حمایت نوروتروفینی را برای نخاع فراهم می‌کنند، در حالی که (-)- دپرنیل علاوه بر القاء بیان نوروتروفین‌های متعددی مانند NT-3، NGF، BDNF و GDNF (۲۸و۲۷و۲۰و۱۹)، اثر ضد آپوپتوزی و آنتی اکسیدانی هم دارد و احتمال دارد از طریق مجموع این اثرات، از مرگ جسم سلولی نورونهای موجود در محل ضایعه و مراکز بالاتر و به تبع آن ماده سفید جلوگیری نموده و زمینه را برای پلاستی سیتی نخاع (۲) فراهم نماید.

## نتیجه‌گیری

در مجموع نتایج حاصل از این تحقیق نشان می‌دهد که (-)- دپرنیل در مدل ضایعه نخاعی نوع کنتوزیون باعث بهبودی عملکردی می‌شود که احتمال دارد با اثر بر نورونهای حرکتی و حفظ ماده سفید نخاع، این اثر را اعمال کرده باشد.

## تشکر و قدردانی

این مطالعه با حمایت مالی دانشگاه علوم پزشکی بقیه ا... و مساعدت دانشگاه علوم پزشکی کردستان انجام شد. نویسندگان مقاله بدینوسیله مراتب تشکر و قدردانی خود را نسبت به معاونت‌های پژوهشی دانشگاه‌های علوم پزشکی بقیه‌ا... و علوم پزشکی کردستان، ابراز می‌دارند.



[ Downloaded from sjku.muk.ac.ir on 2024-04-20 ]

## References

1. Taoka Y, Okajima K. Spinal cord injury in the rat. Prog Neurobiol 1998; 56:341-58.
2. Barami K, Diaz FG. Cellular transplantation and spinal cord injury. Neurosurgery 2000; 47:691-700.
3. Hulsebosch CE. Recent advances in pathophysiology and treatment of spinal cord injury. Adv Physiol Educ 2002; 26:238-55.
4. Stokes BT, Jakeman LB. Experimental modelling of human spinal cord injury: a model that crosses the species barrier and mimics the spectrum of human cytopathology. Spinal Cord 2002; 40:101-9.
5. Aoyama T, Hida K, Kuroda S, Seki T, Yano S, Shichinohe H, et al. Edaravone (MCI-186) scavenges reactive oxygen species and ameliorates tissue damage in the murine spinal cord injury model. Neurol Med Chir (Tokyo) 2008; 48: 539-45.
6. Lang-Lazdunski L, Heurteaux C, Dupont H, Widmann C, Lazdunski M. Prevention of ischemic spinal cord injury: comparative effects of magnesium sulfate and riluzole. J Vasc Surg 2000; 32: 179-89.
7. Colak A, Kaya M, Karaoğlan A, Sağmanligil A, Akdemir O, Sahan E, et al. Calpain inhibitor AK 295 inhibits calpain-induced apoptosis and improves neurologic function after traumatic spinal cord injury in rats. Neurocirugia (Astur) 2009; 20: 245-54.
8. Zhou Z, Peng X, Insolera R, Fink DJ, and Mata M. IL-10 promotes neuronal survival following spinal cord injury. Exp Neurol 2009; 220: 183-90.
9. Zheng H, Youdim MB, Weiner LM, Fridkin M. Novel potential neuroprotective agents with both iron chelating and amino acid-based derivatives targeting central nervous system neurons. Biochem Pharmacol 2005; 70: 1642-52.
10. Clutterbuck LA, Posada CG, Visintin C, Riddall DR, Lancaster B, Gane PJ, et al. Oxadiazolylindazole sodium channel modulators are neuroprotective toward hippocampal neurones. J Med Chem 2009; 52: 2694-707.
11. Namiki J, Kojima A, Tator CH. Effect of brain-derived neurotrophic factor, nerve growth factor, and neurotrophin-3 on functional recovery and regeneration after spinal cord injury in adult rats. J Neurotrauma 2000; 17: 1219-31.
12. Iannotti C, Ping Zhang Y, Shields CB, Han Y, Burke DA, Xu XM. A neuroprotective role of glial cell line-derived neurotrophic factor following moderate spinal cord contusion injury. Exp Neurol 2004; 189: 317-32.
13. Sharma HS. A select combination of neurotrophins enhances neuroprotection and functional recovery following spinal cord injury. Ann N Y Acad Sci 2007; 1122: 95-111.
14. Lee TT, Green BA, Dietrich WD, Yezierski RP. Neuroprotective effects of basic fibroblast growth factor following spinal cord contusion injury in the rat. J Neurotrauma 1999; 16: 347-56.
15. Kobayashi NR, Fan DP, Giehl KM, Bedard AM, Wiegand SJ, Tetzlaff W. BDNF and NT-4/5 prevent atrophy of rat rubrospinal neurons after cervical axotomy, stimulate GAP-43 and Talpha1-tubulin mRNA expression, and promote axonal regeneration. J Neurosci 1997; 17: 9583-95.
16. Rezende AC, Vieira AS, Rogério F, Rezende LF, Boschero AC, Negro A, et al. Effects of systemic administration of ciliary neurotrophic factor on Bax and Bcl-2 proteins in the lumbar spinal cord of neonatal rats after sciatic nerve transection. Braz J Med Biol Res 2008; 41: 1024-8.
17. Magyar K, Szende B. (-)-Deprenyl, a selective MAO-B inhibitor, with apoptotic and anti-apoptotic properties. Neurotoxicology 2004; 25: 233-42.
18. Xu L, Ma J, Seigel GM, Ma JX. L-Deprenyl, blocking apoptosis and regulating gene expression in cultured retinal neurons. Biochem Pharmacol 1999; 58: 1183-90.
19. Ghorbanian MT, Tiraihi T, Mesbah-Namin SA, Fathollahi Y. Selegiline is an efficient and potent inducer for bone marrow stromal cell differentiation into neuronal phenotype. Neurol Res 2009 May 6 [Epub ahead of print]
20. Esmaeili F, Tiraihi T, Movahedin M, Mowla SJ. Selegiline induces neuronal phenotype and neurotrophins expression in embryonic stem cells. Rejuvenation Res 2006; 9: 475-84.



[ Downloaded from sjku.muk.ac.ir on 2024-04-20 ]

21. Iwasaki, Y, Ikada K, Shiojima T, Kobayashi T, Tayaya N, and Kinoshita M. (-) Deprenyl enhances neurite outgrowth in cultured rat spinal ventral horn neurons. J Neurol Sci 1994; 125: 11-13.
22. Vizuete ML, Steffen V, Ayala A, Cano J, Machado A. Protective effect of (-) deprenyl against 1-methyl-4-phenylpyridinium neurotoxicity in rat striatum. Neurosci Lett 1993; 152: 113-116.
23. Zhang X, Zuo DM, and Yu P H. Neuroprotection by (-) deprenyl and N-Z-hexyl-N-methyl propargylamine on DSP-4, a neurotoxin induced degeneration of noradrenergic neurons in the rat locus ceruleus. Neurosci Lett 1995 186: 45-48.
24. Sprague JB, Nichols DE. Inhibition of MAO-B protects against MDMA induced neurotoxicity in the striatum. Psychopharmacology 1995; 118: 357-359.
25. Ju WY, Holland DP, Tatton WG. (-) -Deprenyl alters the time course of death of axotomized facial motoneurons and the hypertrophy of neighboring astrocytes in immature rats. Exp Neurol 1994; 126: 233-46.
26. Chiueh CC, Huang SJ, Murphy DL. Suppression of hydroxyl radical formation by MAO inhibitors: a novel possible neuroprotective mechanism in dopaminergic neurotoxicity. J Neural Transm Suppl 1994; 41: 189-96.
27. Ekblom J, Jossan SS, Ebendal T, Söderström S, Oreland L, Aquilonius SM. Expression of mRNA for neurotrophins and members of the trk family in the rat brain after treatment with L-deprenyl. Acta Neurol Scand 1993; 136: S 79-86.
28. Mizuta I, Ohta M, Ohta K, Nishimura M, Mizuta E, Hayashi K, et al. Selegiline and desmethylselegiline stimulate NGF, BDNF, and GDNF synthesis in cultured mouse astrocytes. Biochem Biophys Res Commun 2000; 279: 751-5.
29. Ravikumar R, Lakshmana MK, Rao BS, Meti BL, Bindu PN, Raju TR. (-)-Deprenyl attenuates spinal motor neuron degeneration and associated locomotor deficits in rats subjected to spinal cord ischemia. Exp Neurol 1998; 149: 123-9.
30. Iwasaki Y, Ikeda K, Shiojima T, Kobayashi T, Tagaya N, Kinoshita M. Deprenyl and pergolide rescue spinal motor neurons from axotomy-induced neuronal death in the neonatal rat. Neurol Res 1996; 18: 168-70.
31. Basso DM, Beattie MS, and Bresnahan, JC Graded histological and locomotor outcomes after spinal cord contusion using the NYU weightdrop device versus transection. Exp Neurol 1996; 139: 244-256.
32. Balentine JD. Pathology of experimental spinal cord trauma: I The necrotic lesion as a function of vascular injury. Lab Invest 1978; 39: 236-253.
33. Balentine JD, Pathology of experimental spinal cord trauma: II. Ultrastructure of axons and myelin. Lab Invest 1978; 39: 254-266.
34. Zurita M, Vaquero J. Functional recovery in chronic paraplegia after bone marrow stromal cells transplantation. Neuroreport 2004; 15: 1105-8.
35. Basso DM, Beattie MS, and Bresnahan JC. A sensitive and reliable locomotor rating scale for open field testing in rats. J Neurotrauma 1995; 12: 1-21.
36. Copray S, Kernell D. Neurotrophins and trk-receptors in adult rat spinal motoneurons: differences related to cell size but not to 'slow/fast' specialization. Neurosci Lett 2000; 289: 217-20.
37. Szende B, Bökönyi G, Bocsi J, Kéri G, Timár F, Magyar K. Anti-apoptotic and apoptotic action of (-)-deprenyl and its metabolites. J Neural Transm 2001; 108: 25-33.
38. Schwab ME, Bartholdi D. Degeneration and regeneration of axons in the lesioned spinal cord. Physiol Rev 1996; 76: 319-70.
39. De la Cruz RR, Pastor AM, Delgado-García JM. Influence of the postsynaptic target on the functional properties of neurons in the adult mammalian central nervous system. Rev Neurosci. 1996; 7: 115-49.
40. Rich KM. Neuronal death after trophic factor deprivation. J Neurotrauma 1992; 9: S61-9.
41. Mitsui T, Fischer I, Shumsky JS, Murray M. Transplants of fibroblasts expressing BDNF and NT-3 promote recovery of bladder and hindlimb function following spinal contusion injury in rats. Exp Neurol 2005; 194: 410-31.



[ Downloaded from sjku.muk.ac.ir on 2024-04-20 ]