

## گزارش یک مورد تومور سلول بزرگ کلسیفیه سلول سرتولی

نیما فتاحی<sup>۱</sup>، قباد مرادی<sup>۲</sup>، نادر رش احمدی<sup>۳</sup>، بهرام نیکخو<sup>۴</sup>، بایزید قادری<sup>۵</sup>

۱. دانشجوی پزشکی، کمیته تحقیقات دانشجویی، دانشکده پزشکی، دانشگاه علوم پزشکی کردستان، سنندج، ایران (مولف مسوول)، تلفن ثابت: ۰۸۷-۳۳۲۳۴۸۵۴،

dr\_nima\_f@yahoo.com

۲. استادیار گروه اپیدمیولوژی، مرکز تحقیقات عوامل اجتماعی موثر بر سلامت، دانشگاه علوم پزشکی کردستان، سنندج، ایران

۳. متخصص اورولوژی، دانشگاه علوم پزشکی کردستان، سنندج، ایران.

۴. دانشیار گروه پاتولوژی، دانشکده پزشکی، دانشگاه علوم پزشکی کردستان، سنندج، ایران.

۵. استادیار گروه داخلی، دانشکده پزشکی، دانشگاه علوم پزشکی کردستان، سنندج، ایران.

### چکیده

**مقدمه:** یک مرد جوان ۲۵ ساله با درد بیضه راست از یک ماه قبل به مطب مراجعه کرد، به فاصله ۸ روز ۲ بار سونوگرافی از بیضه بیمار به عمل آمد که نشاندهنده تومور در قطب تحتانی بیضه راست بود، تومور در سونوگرافی اول ۷ میلی متر و در دومی ۷/۶ میلی متر اندازه داشت. سطح مارکرهای تومور در این فرد سنجیده شد که سطح آلفا فتوپروتئین و سطح گونادوتروپین جفتی انسانی بتا در وی نرمال بود. برای این بیمار عمل برداری راست انجام شد و بررسی بافت شناسی نشان داد که تومور از سلول های سرطانی با سیتوپلاسم انوزینوفیلیک و هسته گرد، ماده زمینه فیروتیک و اجسام کلسیفیه تشکیل شده بود. میزان بروز تومورهای بیضه ای در بین هر یکصد هزار مرد فقط ۵ مورد است و در این میان کمتر از یک درصد تومورهای بیضه ای مربوط به سلول های سرتولی است. نتایج یک مطالعه مروری نشان داد که تا سال ۲۰۰۵ فقط ۶۱ مورد تومور سلول بزرگ کلسیفیه سلول سرتولی در دنیا ثبت شده است. این تومور میتواند تولید کننده استروژن باشد که این امر میتواند سبب بزرگی پستان در مرد، ناتوانی جنسی و آکرومگالی شود که البته با توجه به معاینات صورت گرفته بیمار ما فاقد علائم مذکور بود. این نوع تومور در افراد زیر ۲۰ سال و اغلب قبل از بلوغ خود را نشان میدهد و نکته قابل توجه در مورد این بیمار این است که ۲۵ سال سن دارد. این تومورها عمدتاً خوش خیم هستند و با انجام عمل بیضه برداری می توانند از پیش آگهی خوبی برخوردار باشند.

**کلمات کلیدی:** تومور بیضه ای، تومور سلول سرتولی، سلول بزرگ کلسیفیه سلول سرتولی

وصول مقاله: ۹۳/۳/۲۴ اصلاحیه نهایی: ۹۳/۸/۱۸ پذیرش: ۹۳/۸/۲۵

## مقدمه

تومورهای ماده زمینه ای طناب جنسی زیر گروه کوچکی از تومورهای بیضه ای هستند و شامل تومورهای سلول لیدینگ، سلول سرتولی و تومورهای سلول گرانولوزا میباشند (۱). تومور سلول سرتولی یک نوع تومور ماده زمینه ای طناب جنسی میباشد که سلول های سرتولی را تولید میکند. سلول های سرتولی در حالت عادی فقط در بیضه دیده میشوند اما این تومور علاوه بر بیضه در تخمدان هم دیده میشود (۲و۳). سلول های سرتولی که در اپیدرم ژرینال لوله های منی ساز واقع شده اند روند اسپرماتوژنز را حمایت میکنند، یک نوع کمیاب از تومور های سلول سرتولی تومور سلول های بزرگ کلسیفیه (Large Cell Calcifying Sertoli cell Tumor) میباشد (۴-۷). LCCSCT یک زیرگروه نادر از تومورهای سلول سرتولی است که در سال ۱۹۸۰ توسط scully و proppe توضیح داده شدند. این تومورها دارای نمای خاص میکروسکوپی و علائم بالینی همراه غیر معمول هستند. این تومورها به ندرت متاستاز می دهند و اغلب چند کانونی هستند (۸). تومورهای سلول بزرگ کلسیفیه سلول سرتولی به عنوان جزئی از کمپلکس کارنی (Carney complex) و یا سندرم پوتز جاگر (Peutz-Jeghers syndrome) نیز میتواند اتفاق بیافتند که در این ها تومور به صورت چند کانونی ظاهر میشود و در این تومور موارد بدخیمی به صورت نادر دیده شده است (۴).

تومور سلول های سرتولی به طور معمول ترکیبی از لوله های جامد هستند که این لوله ها حاوی سلول های سرتولی اند، لوله ها میتوانند مجرا هم داشته باشند، تومور سلول های سرتولی علاوه بر لوله میتواند به صورت طناب (cord) یا صفحات (sheet) نیز تشکیل شود (۹-۱۱). در LCCSCT صفحات و طناب ها و لوله ها به صورت یک بافت میگزوئید در یک زمینه فیروئید قرار دارند (۱۲) تومور سلول های سرتولی در اکثر موارد استروژنی هستند و درصد کمی از

آنها آندروژنی است (۳) این ها در اندازه های متنوعی یافت می شوند اما عمدتاً قطر آنها کمتر از ۱۰ سانتی متر است. تومور تمایل دارد که به صورت توده ای جامد، استوار و کپسول دار و تقسیم شده به قطعات کوچکتر یافت شود از نظر رنگی هم اغلب به صورت زرد رنگ یا قهوه ای متمایل به زرد یافت میشود (۱۳). بیماری که تومور سلول سرتولی داشته باشد با یک توده در بیضه اش به پزشک مراجعه میکند، این تومور میتواند تولید کننده استروژن باشد، استروژن تولید شده توسط تومور میتواند سبب بزرگی پستان در مرد و ناتوانی جنسی شود که درمان آن عمل جراحی بیضه برداری است همچنین استروژن تولید شده میتواند سبب ایجاد ظاهر زنانه در فرد شود (۴).

تومورهای بیضه ای در کل حدود ۱٪ از کل تومورهای جامد را در مردان تشکیل میدهند میزان بروز تومورهای بیضه ای در بین هر یکصد هزار مرد فقط ۵ مورد است (۱۴) تومورهای طناب جنسی به طور کلی ۶٪ از کل تومورهای بیضه ای را تشکیل میدهند (۱۵) و ۳٪ از این تومورهای بیضه ای را تومورهای سلول لیدینگ تشکیل میدهند (۱۶) در نتیجه کمتر از یک درصد تومورهای بیضه ای مربوط به سلول های سرتولی است و LCCSCT یکی از نادرترین تومورهای این گروه است. در میان تومورهای سلول سرتولی کمتر از ۱۰ درصد موارد بدخیم میشوند و فقط حدود ۳۰ درصد از آنها تغییرات هورمونی دارند (۱۷). با توجه به نادر بودن این نوع تومور محققین پس از مشاهده یک مورد از آن تصمیم گرفتند که این مورد را به صورت یک مطالعه گزارش مورد ارائه دهند تا شاید ابعاد جدیدی از این بیماری مشخص گردد.

## معرفی بیمار

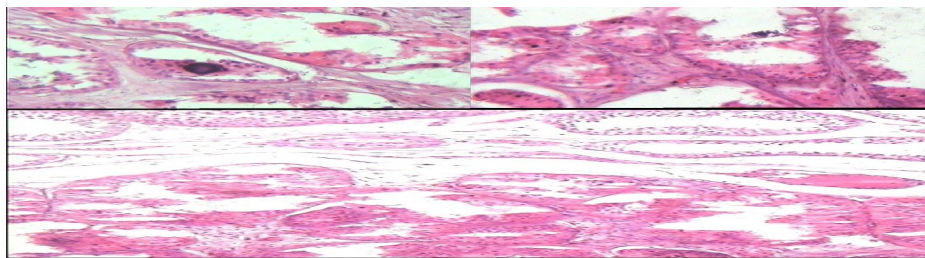
اوایل سال ۱۳۹۲ یک مرد جوان ۲۵ ساله با درد بیضه راست که از یک ماه قبل او را آزار می داد به مطب مراجعه کرد، وی افزایش درد در هوای سرد و هنگام پیاده روی را ذکر

می کرد. قد بیمار ۱۷۶ سانتی متر و وزن او ۷۰ کیلوگرم بود. در معاینات صورت گرفته سائز سینه ها و بیضه ها نرمال بود و سن رسیدن به بلوغ و میزان رشد موهای شرمگاهی نرمال بود. هیچ گونه علائم پوستی در وی مشاهده نشد و کلیه معاینات قلبی - تنفسی و شکمی به عمل آمده از وی نرمال بود. در مورد سابقه بستری و بیماری اظهار می کرد که از کودکی از سردرد های میگرنی رنج میبرد و همچنین سابقه پرولاپس دریچه میترال را نیز ذکر می کرد. نتیجه کلیه آزمایشات خونی و بیوشیمیایی وی نرمال بود. سطح مارکرها های تومور در این فرد سنجیده شد به طوریکه سطح آلفا فتوپروتئین و سطح گونادوتروپین جفتی انسانی بتا در وی نرمال بود. به فاصله ۸ روز ۲ مورد سونوگرافی از بیضه بیمار به عمل آمد که نتیجه آن نشان دهنده تومور در قطب تحتانی بیضه راست بود که در سونوگرافی اول ۷ میلی متر و در دومی ۷/۶ میلی متر اندازه داشت، البته تومور قابل لمس نبود. در سی تی اسکن به عمل آمده از سینه و شکم هیچ نشانه ای از متاستاز مشاهده نشد و کلیه عقده های لنفاوی طبیعی بودند. در ارتباط با سابقه خانوادگی بیمار ذکر می کرد که عمومیش حدود ۳۰ سال قبل به دلیل داشتن تومور بیضه ای تحت عمل

جراحی بیضه برداری یکطرفه قرار گرفته است که همین امر بیانگر سابقه خانوادگی مثبت در این بیمار است. پس از مشورت با بیمار و خانواده اش و آگاه کردن وی از خطرات احتمالی تصمیم گرفته شد که عمل بیضه برداری برای بیضه راست وی انجام شود، هیچ گونه درمان دارویی هم برای فرد استفاده نشد. پس از فرستادن بیضه بیمار برای پاتولوژی وجود یک تومور ماده زمینه ای طناب جنسی از نوع تومور سلول بزرگ کلسیفیه سلول سرتولی گزارش شد. ابعاد تومور ۰/۶ \* ۰/۴ \* ۰/۴ سانتی متر گزارش شد همچنین ذکر شد که تومور محدود به بیضه است و روند اسپرمتوزن در نواحی ای که توسط تومور درگیر نشده برقرار است

#### گزارش پاتولوژی

مقطع گرفته شده از تومور نشان دهنده بافت بیضه ای است که به وضوح متشکل از توده نئوپلاستیک با حدود مشخص است. سلول های بزرگ با سیتوپلاسم انوزینوفیلی و هسته های گرد با آرایش توبولار، آسینار، و آشیانه ای در یک زمینه فیروتیک همراه با کانون های متعدد کلسیفیکاسیون می باشند که همه این موارد تائید کننده تومور LCCSCT می باشد (شکل ۱).



شکل ۱: میکروگراف های فوق نشان دهنده توده های نئوپلاستیک تکثیر یافته در بافت بیضه است که حاشیه مشخصی هم دارند و متشکل از سلول های بزرگ سرتولی با هسته های گرد و سیتوپلاسم انوزینوفیلی هستند که با آرایش لوله ای، آسینی و گروهی در یک ماده زمینه فیروتیک در همراهی با کانون های کلسیفیکاسیون دیده می شوند.

#### بحث

سرتولی (LCCSCT) یک زیر گروه بسیار نادر می باشد (۵). تومور مذکور برای اولین بار در سال ۱۹۸۰ میلادی توسط proppe و skully توضیح داده شد. در مطالعه مروری Song DH و همکاران که در سال ۲۰۱۴ صورت

از هر یکصد هزار مرد فقط ۵ نفر به تومور بیضه ای مبتلا می شوند و در این میان فقط ۱٪ از این تومورها مربوط به سلول سرتولی است (۱۷-۱۴) و تومور سلول بزرگ کلسیفیه سلول

گرفت نتایج نشان داد که تا سال ۲۰۰۵ فقط ۶۱ مورد از این تومور در دنیا ثبت شده است (۱۸). همچنین در مطالعه Sharon L Shin و همکاران که در سال ۲۰۰۷ در کشور آمریکا صورت گرفت بیان گردیده که تا آن زمان حدود ۶۰ مورد از این تومور در کل دنیا ثبت گردیده است (۱۹). این تومورها اغلب تمایل به دوطرفه بودن دارند و همراه با تظاهرات غیر معمول هستند در حالی که مورد معرفی شده در این گزارش تومور یکطرفه داشته است (۲۰). LCCSCT از لحاظ بافت شناسی با مشاهده کانون های کلسیفیکاسیون در کانون های تومور متشکل از سلول های سرتولی بزرگ با آرایش گرد، مکعبی و ستونی و همچنین سیتوپلاسم ائوزینوفیلی تشخیص داده می شود (۲۱) که همانگونه که در گزارش پاتولوژی ذکر شد و در میکروگراف ها مشاهده می شود سلول های این تومور دارای سیتوپلاسم بزرگ ائوزینوفیلیک با هسته بزرگ و آرایش تیولار، آسینار و آشیانه ای در یک زمینه فیروتیک می باشند. همچنین کانون های متعدد کلسیفیکاسیون نیز در این تومور مشاهده می شود که این کلسیفیکاسیون ها از کرایتریاهای تشخیصی LCCSCT می باشند. مرور مقالات در این زمینه نشان داده است که این نوع تومور بیشتر به صورت خوش خیم خود را نشان می دهد موارد اندک بدخیمی در تومورهای با سایز بزرگتر از ۴ سانتی متر گزارش شده اند (۲۲). در حالی که سایز تومور گزارش شده در این مقاله  $0.4 * 0.4 * 0.6$  سانتی متر می باشد. کرایتریاهای بدخیمی شامل سایز بزرگتر از ۴ سانتی متر، رشد خارج بیضه ای، نکروز، هسته های آتیپیک، تهاجم به فضای عروقی و سرعت بالای میتوز می باشد در صورتی که تومور مورد مطالعه حداقل ۲ مورد از ویژگی های مذکور را داشته باشد بدخیم به حساب می آید (۲۳). با توجه به گزارش پاتولوژی تومور معرفی شده در این گزارش فاقد ویژگی های مذکور بود. این تومور می تواند همراه با ناهنجاری های ژنتیکی باشد که شایع ترین آنها شامل کمپلکس کارنی و سندرم پوتز جگر می باشند (۱۹).

تشخیص کارنی کمپلکس که یک اختلال اتوزومال غالب می باشد زمانی مسجل می شود که دو مورد از کرایتریاهای ماژور آن را داشته باشد که شامل رنگدانه های پوستی، میگزوما (پوستی و مخاطی)، میگزومای قلبی، کارسینوم تیروئید، آکرومگالی، LCCSCT، شوانوما، آدنوم داکتال سینه و استئوکندروسارکوما می باشد. سندرم پوتز جگر نیز یک اختلال اتوزوم غالب می باشد که اصلی ترین تظاهر آن به صورت پولیپ های هاماروماهای چندگانه در طول لوله گوارش می باشد و علاوه بر آن میتواند با ماکول های پوستی مخاطی هایپرپیگمانته خود را نشان دهد، این تومورها در ۶۰٪ موارد به تنهایی بروز می یابند و موارد باقی مانده در همراهی با کارنی کمپلکس و یا سندرم پوتز جگر می باشند (۲۴). با توجه به این که سلول های این تومور تولید کننده آروماتاز می باشند و این آنزیم عامل تبدیل تستوسترون به استرادیول می باشد این استروژن اضافی می تواند خود را به صورت ژنیکوماستی نشان دهد علاوه بر این از آنجایی که استروژن اثر تحریکی روی رشد استخوان دارد در کودکان قبل از سن بلوغ میتواند خود را به صورت افزایش رشد و آکرومگالی نشان دهد که البته هیچ کدام از این علائم در بیمار ما مشاهده نشد (۲۴). LCCSCT به مرور زمان می تواند افزایش سایز داشته باشد و لوله های منی ساز را مسدود کند و سبب کاهش قدرت باروری شود (۲۵) لذا پس از تشخیص بهتر است هرچه سریع تر اقدامات درمانی صورت بگیرد. با توجه به گزارش پاتولوژی در بیمار ما تومور محدود به بیضه بود و روند اسپرماتوژنز در نواحی ای که توسط تومور درگیر نشده برقرار است. در مطالعه گزارش مورد و مروری که در سال ۲۰۱۴ توسط song DH و همکاران در ارتباط با LCCSCT انجام شد نتایج نشان داد که این نوع تومور در کودکان و جوانان کمتر از ۲۰ سال دیده می شود (۱۸). علاوه بر این در مطالعه مروری دیگری که توسط Barry Chang و همکاران در سال ۱۹۹۸ انجام شد نتایج نشان داد که این نوع تومور به

ذخیره اسپرم برداشته شود. عوارض احتمالی مربوط به برداشتن بیضه مثل کاهش قدرت باروری و یا عوارض ناشی از برداشتن بیضه که شامل تبدیل محیطی تستوسترون به استرادیول به وسیله آروماتاز تولید شده توسط تومور می باشد باید برای بیمار توضیح داده شود علاوه بر این ها در صورت نیاز باید مشاوره روان پزشکی نیز داده شود (۲۶). در مورد این بیمار پس از توضیح عوارض و خطرات احتمالی برای وی و با کسب رضایت شخصی عمل بیضه برداری یکطرفه به طور موفقیت آمیز برای وی انجام شد.

### نتیجه گیری

به طور خلاصه تومور سلول های سرتولی حدود ۵٪ از کل تومورهای بیضه ای را تشکیل می دهند و LCCSCT زیرگروه کوچکی از این تومور نادر را تشکیل می دهد این تومورها عمدتاً خوش خیم هستند و با انجام عمل بیضه برداری می توانند از پیش آگهی خوبی برخوردار باشند.

### تشکر و قدردانی

بدین وسیله از کادر محترم دفتر مجله علمی دانشگاه علوم پزشکی خانم شعله مهر پرور و خانم روزین مهربانی کمال تشکر را دارم.

### Reference

1. Heer R, Jackson MJ, El-Sherif A, Thomas DJ. Twenty-nine leydig cell tumors: histological features, outcomes and implications for management. *Int J Urol* 2010;17:886-9.
2. Young RH, Koelliker DD, Scully RE. Sertoli cell tumors of the testis, not otherwise specified: a clinicopathologic analysis of 60 cases. *Am J Surg Pathol* 1998;22: 709-21.
3. Oliva E, Alvarez T, Young RH. Sertoli cell tumors of the ovary: a clinicopathologic and immunohistochemical study of 54 cases. *Am J Surg Pathol* 2005;29:143-56.
4. Sesterhenn IA, Chevillat J, Woodward PJ, Damjanov I, Jacobsen GK, Nistal M, et al. Sex cord/gonadal stromal tumors. In: Eble JN, Sauter G, Epstein JI, Sesterhenn IA, eds. *Pathology and Genetics of Tumors of the Urinary System and Male Genital Organs*. Lyon, France: IARC Press. 2004.p.250-255.
5. Vallangeon BD, Eble JN, Ulbright TM. Macroscopic sertoli cell nodule: a study of 6 cases that presented as testicular masses. *Am J Surg Pathol* 2010;34:1874-80.
6. Tetu B, Ro JY, Ayala AG. Large cell calcifying Sertoli cell tumor of the testis. A clinicopathologic, immunohistochemical, and ultrastructural study of two cases. *Am J Clin Pathol* 1991;96:717-22.

وضوح بیشتر در جمعیت کودکان و به خصوص قبل از بلوغ دیده می شود (۲۶) در حالی که بیمار معرفی شده در این مقاله ۲۵ سال سن دارد.

در یک مطالعه مروری که در سال ۲۰۱۲ توسط gourgari و همکاران انجام شد نتایج آن نشان داد که ژنیکوماستی، بزرگی دوطرفه بیضه ها و افزایش رشد اسکلتی از خصوصیات اصلی LCCSCT می باشند که هیچ کدام از این ها در بیمار مطرح شده در این گزارش یافت نشد که البته عدم افزایش رشد اسکلتی را می توان به سن بیمار نسبت داد که چندین سال از بلوغ وی گذشته بود و نبود ژنیکوماستی را می توان به تشخیص زودهنگام بیماری نسبت داد و یک طرفه بودن آن نیز از ویژگی های خاص بیمار معرفی شده می باشد (۲۴).

در برخورد با تومورهای بیضه ای مشاهده و عدم مداخله توصیه نمی شود و بسته به یکطرفه یا دوطرفه بودن تومور تصمیم گرفته می شود. درمان انتخابی در تومورهای یکطرفه معمولاً بیضه برداری می باشد. در تومورهای دوطرفه روند درمان پیچیده تر می شود و شامل بیضه برداری دوطرفه (پس از اسپرماتوژنز و ذخیره اسپرم) و یا در صورت امکان برداشتن فقط قسمتی از بیضه که در این نوع قسمت باقی مانده بیضه باید مرتباً پیگیری شود و یا پس از اسپرماتوژنز و

7. Zukerberg LR, Young RH, Scully RE. Sclerosing Sertoli cell tumor of the testis. A report of 10 cases. *Am J Surg Pathol* 1991;15:829-34.
8. Moro U, Lodolo C, Stefani SD, et al. Calcifying giant-cell Sertoli tumor description of a case with atypical echographic presentation. *Arch Ital Urol Androl* 1996;68:105-108.
9. Shanks JH, Iczkowski KA. Non-germ cell tumors of the testis. *Current Diagn Pathol* 2002;8:83-93.
10. Iczkowski KA, Bostwick DG, Cheville JC. Immunohistochemical profile of Sertoli and Leydig cell testicular tumors. *Mod Pathol* 1998;11:774-79.
11. Ulbright TM. The most common, clinically significant misdiagnoses in testicular tumor pathology, and how to avoid them. *Adv Anat Pathol* 2008;15:18-27.
12. Henley JD, Young RH, Ulbright TM. Malignant Sertoli cell tumors of the testis: a study of 13 examples of a neoplasm frequently misinterpreted as seminoma. *Am J Surg Pathol* 2002;26:541-50.
13. Ferry JA, Young RH, Engel G, Scully RE. Oxyphilic Sertoli cell tumor of the ovary: a report of three cases, two in patients with the Peutz-Jeghers syndrome. *Int J Gynecol Pathol* 1994;13:259-66.
14. Ivan Damjanov: The Male Genital System-List the Most Important Facts About Testicular Tumors. IN: *Pathology Secrets*. 3rd ed. Philadelphia, Mosby Elsevier, 2009.p.329-338.
15. Satish K Tickoo, Pheroze Tamboli, Mahul B Amin. Testis and Paratestis Including Spermatic Cord-Leydig Cell Tumor. IN: *Modern Surgical Pathology*. 2nd ed. China, Elsevier, 2009 .p.1197-1234.
16. Shiraishi Y1, Nishiyama H, Okubo K, Iguchi R, Inoue T, Watanabe J, et al. Testicular Leydig cell tumor presenting as male infertility: a case report. *Hinyokika Kyo* 2009; 55: 777-81.
17. Ray Littleton, Riad Farah, Joseph Cerny, Julius Ohorodnik. Sertoli cell testicular tumors. *Urology* 1981;17:557-559.
18. Song DH, Jeong SM, Park JT, Yun GW, Kim BK, Lee JS. Large cell calcifying sertoli cell tumor of the testis: a case study and review of the literature. *Korean J Pathol* 2014;48:50-3.
19. Shin SL, Outwater EK. Benign large cell calcifying Sertoli cell tumor of the testis in a prepubescent patient. *Am J Roentgenol* 2007;189:W65-6.
20. Seashore J. Disorders of the breast. In: JARowe, JLO'Neill, Grosfeld, et al, Eds. *Pediatric surgery*. 5th ed. St Louis: Mosby Year Book 1998.
21. Proppe K, Scully R. Large-cell calcifying Sertoli cell tumor of the testis. *Am J Clin Pathol* 1980;74:607-619.
22. Kirschner LS1, Carney JA, Pack SD, Taymans SE, Giatzakis C, Cho YS et al. Mutations of the gene encoding the protein kinase A type 1-alpha regulatory sub-unit in patients with the Carney complex. *Nat Genet* 2000; 26:89-92.
23. Kratzer SS1, Ulbright TM, Talerman A, Srigley JR, Roth LM, Wahle GR, et al. Large cell calcifying Sertoli cell tumor of the testis: contrasting features of six malignant and six benign tumors and a review of the literature. *Am J Surg Pathol* 1997 ;21:1271-80.
24. Gourgari E, Saloustros E, Stratakis CA. Large-cell calcifying Sertoli cell tumors of the testes in pediatrics. *Curr Opin Pediatr* 2012 ;24:518-22.
25. Lefevre H1, Bouvattier C, Lahlou N, Adamsbaum C, Bougnères P, Carel JC. Prepubertal gynecomastia in Peutz-Jeghers syndrome: incomplete penetrance in a familial case and management with an aromatase inhibitor. *Eur J Endocrinol* 2006;154:221-7.

26. Chang B1, Borer JG, Tan PE, Diamond DA. Large-cell calcifying Sertoli cell tumor of the testis: case report and review of the literature. *Urology* 1998;52:520-2.